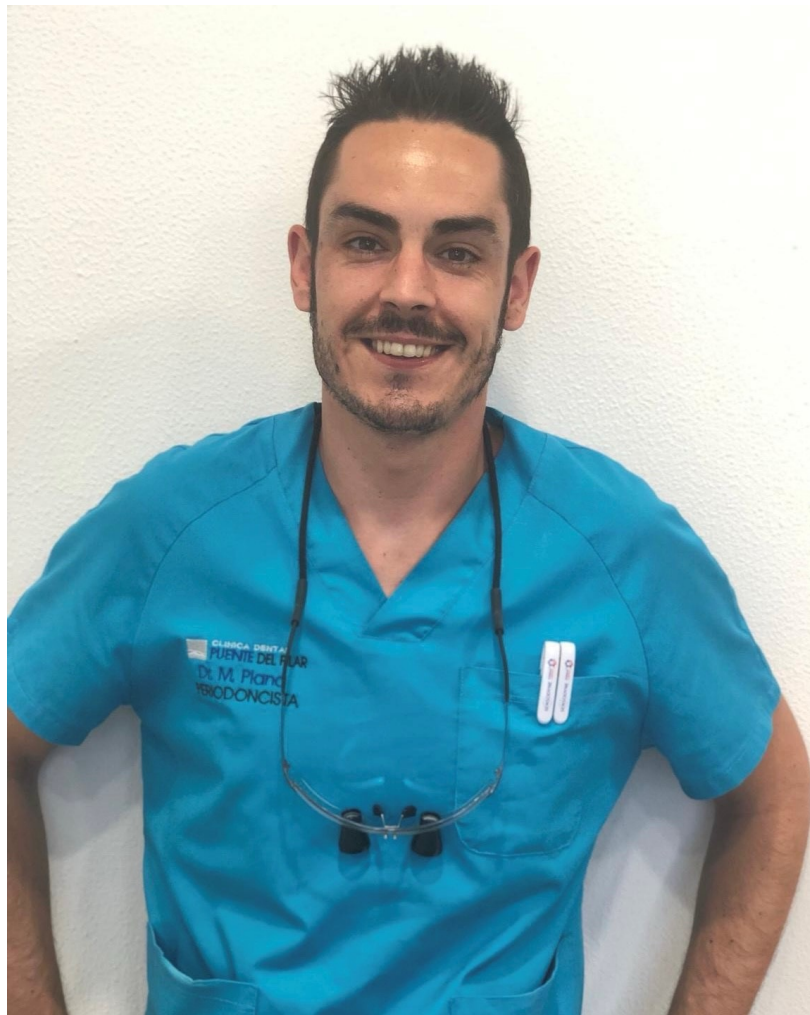



**Dr. Miguel Planas Montori**  
Periodoncista e Implantólogo

**Caso Clínico:**

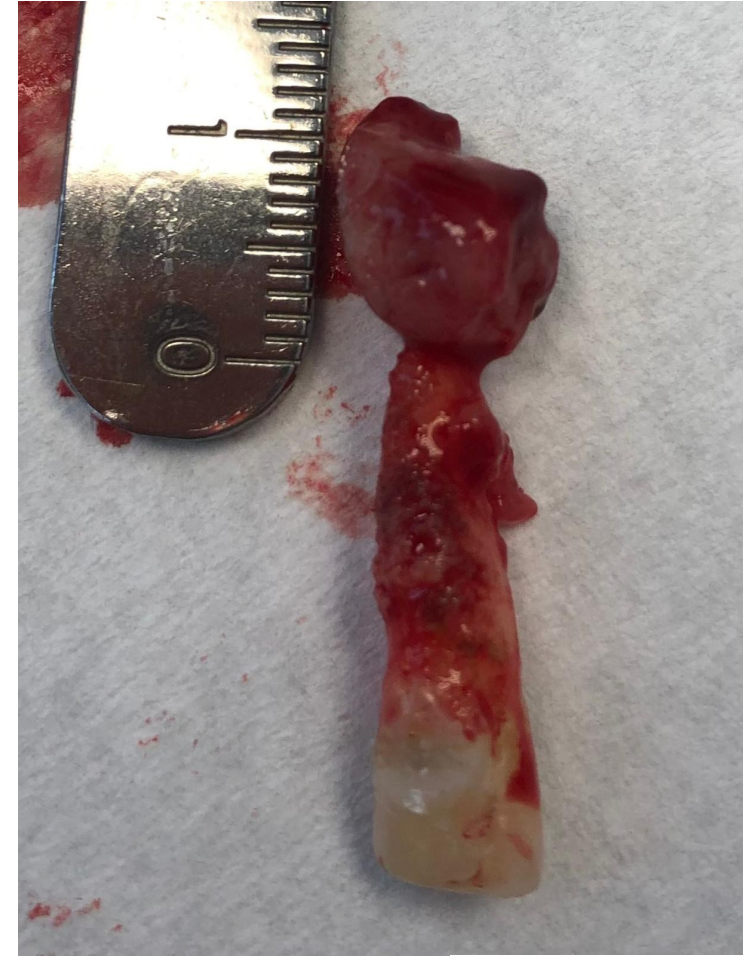
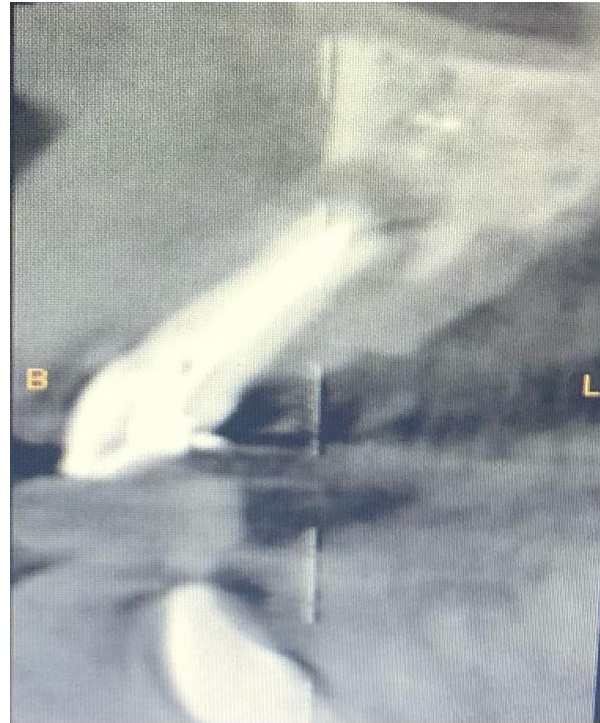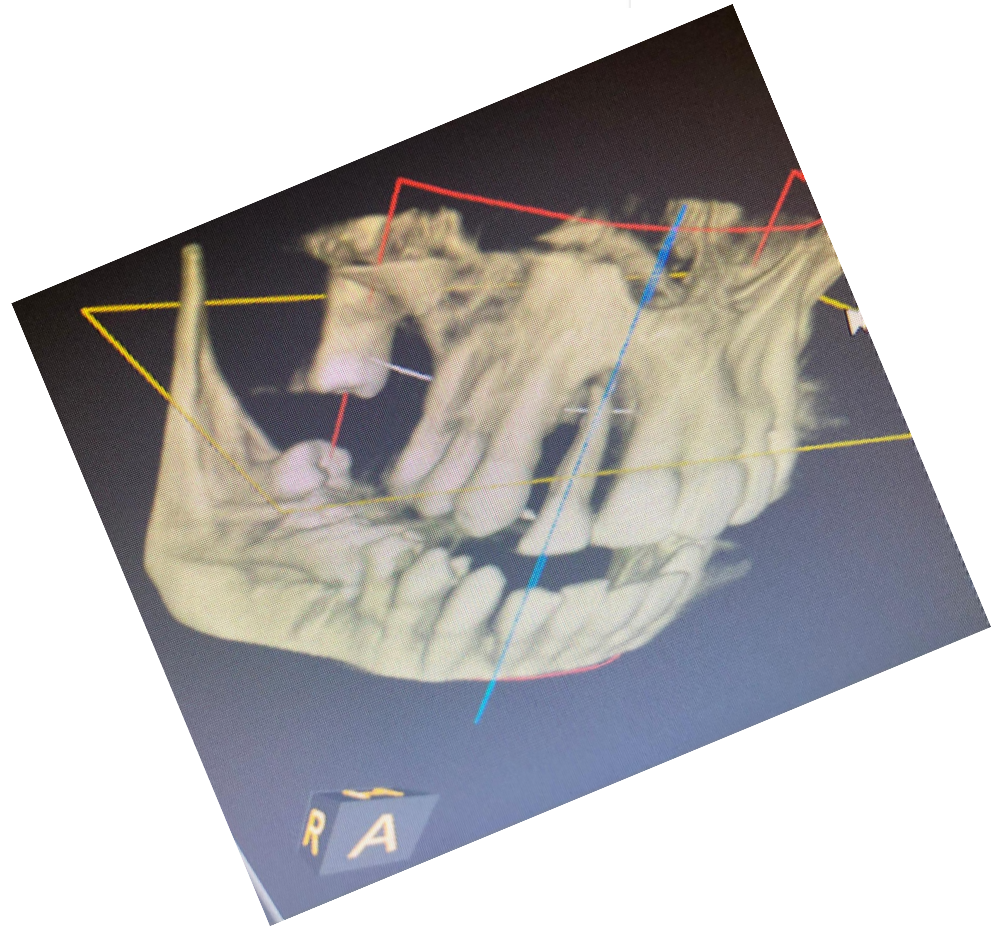
Implante inmediato S3 TSA by Phibo con injerto Osteogenos y membrana ossix, postextracción del 12 con granuloma periapical.

Paciente Masculino 34 años.

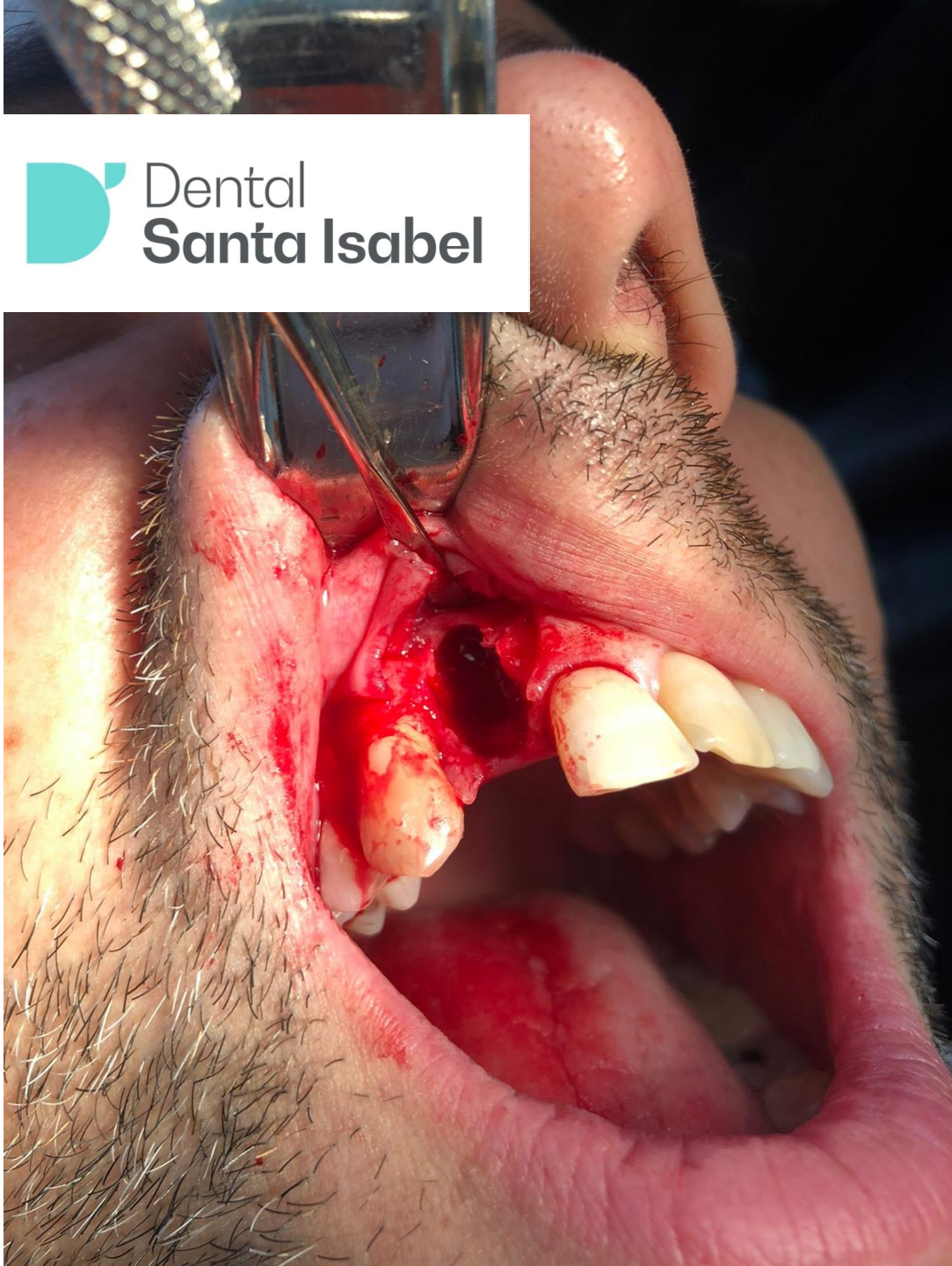Sin antecedentes sistémicos de interés

Seguimiento a 2 años de su carga protésica.

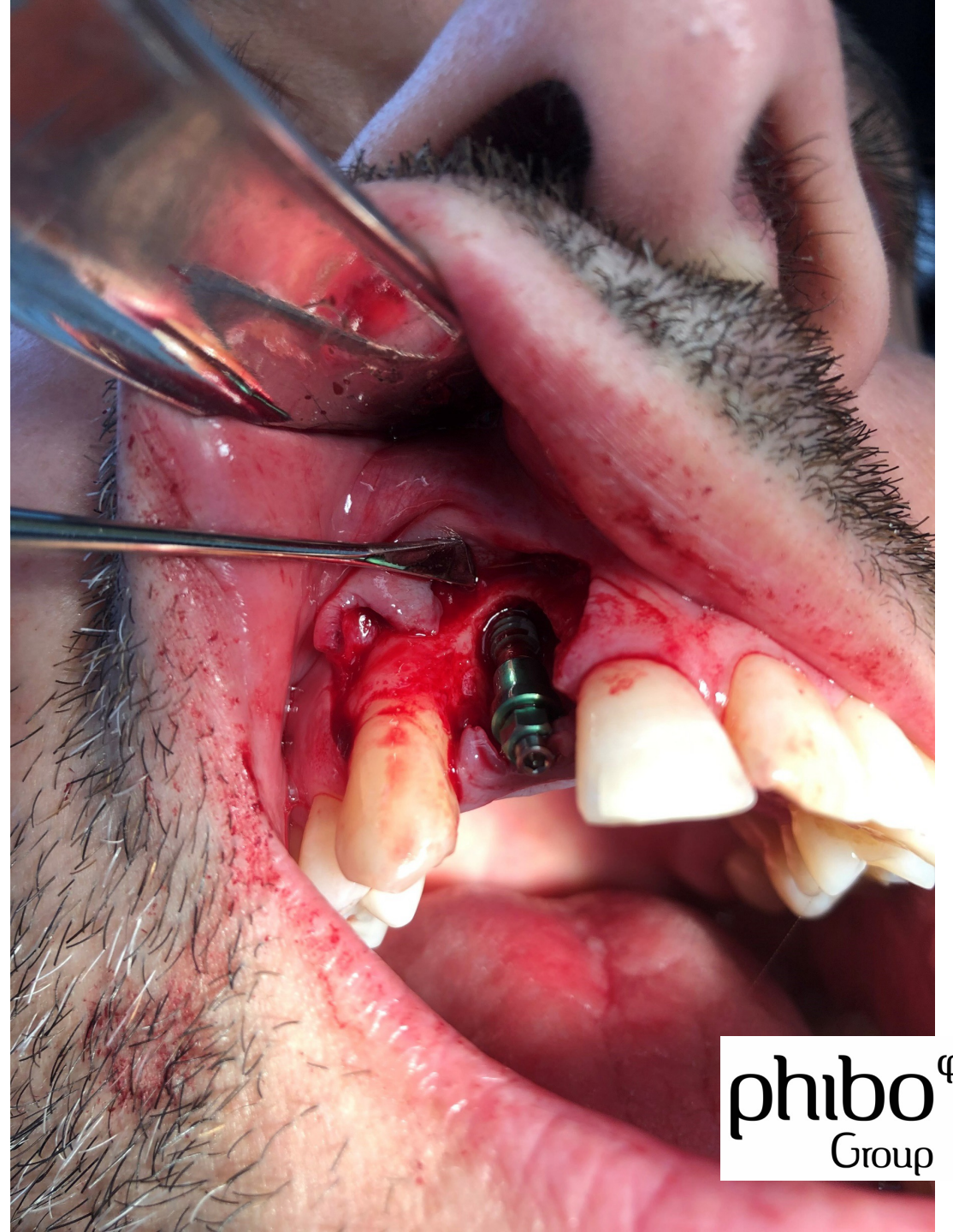



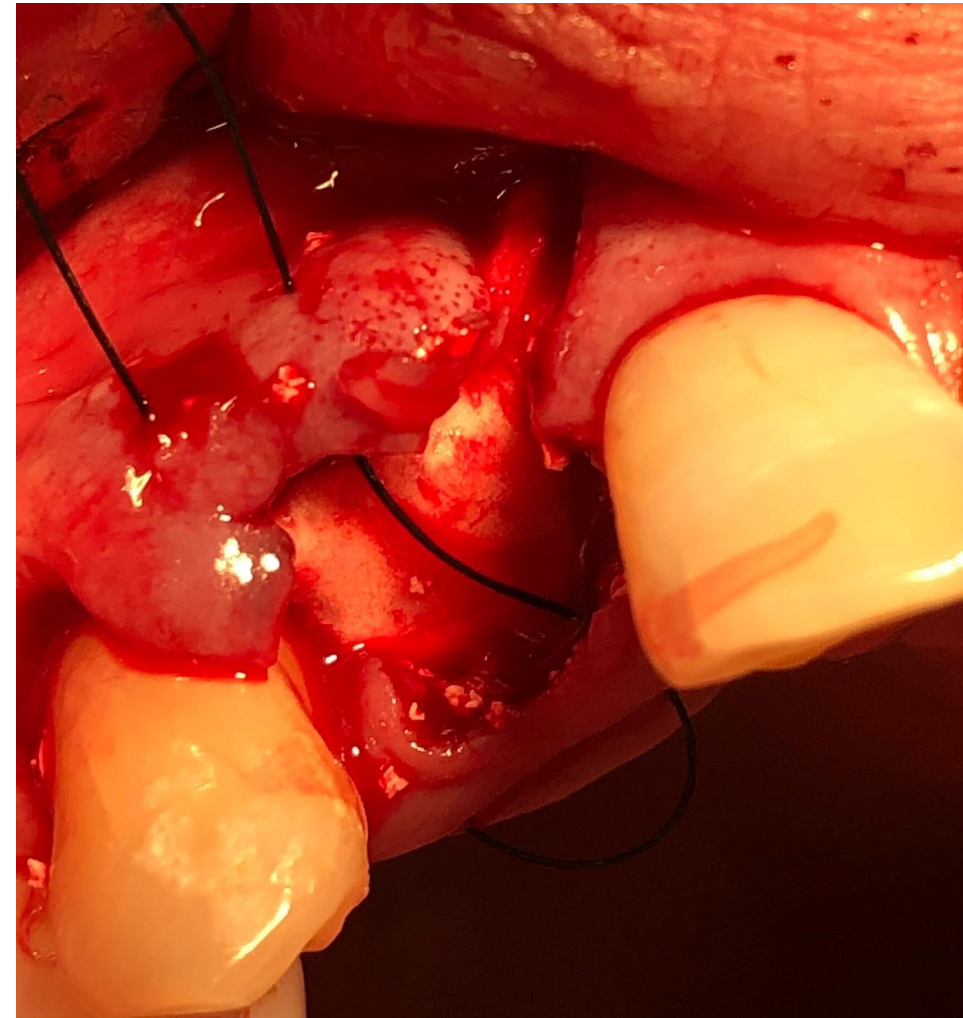
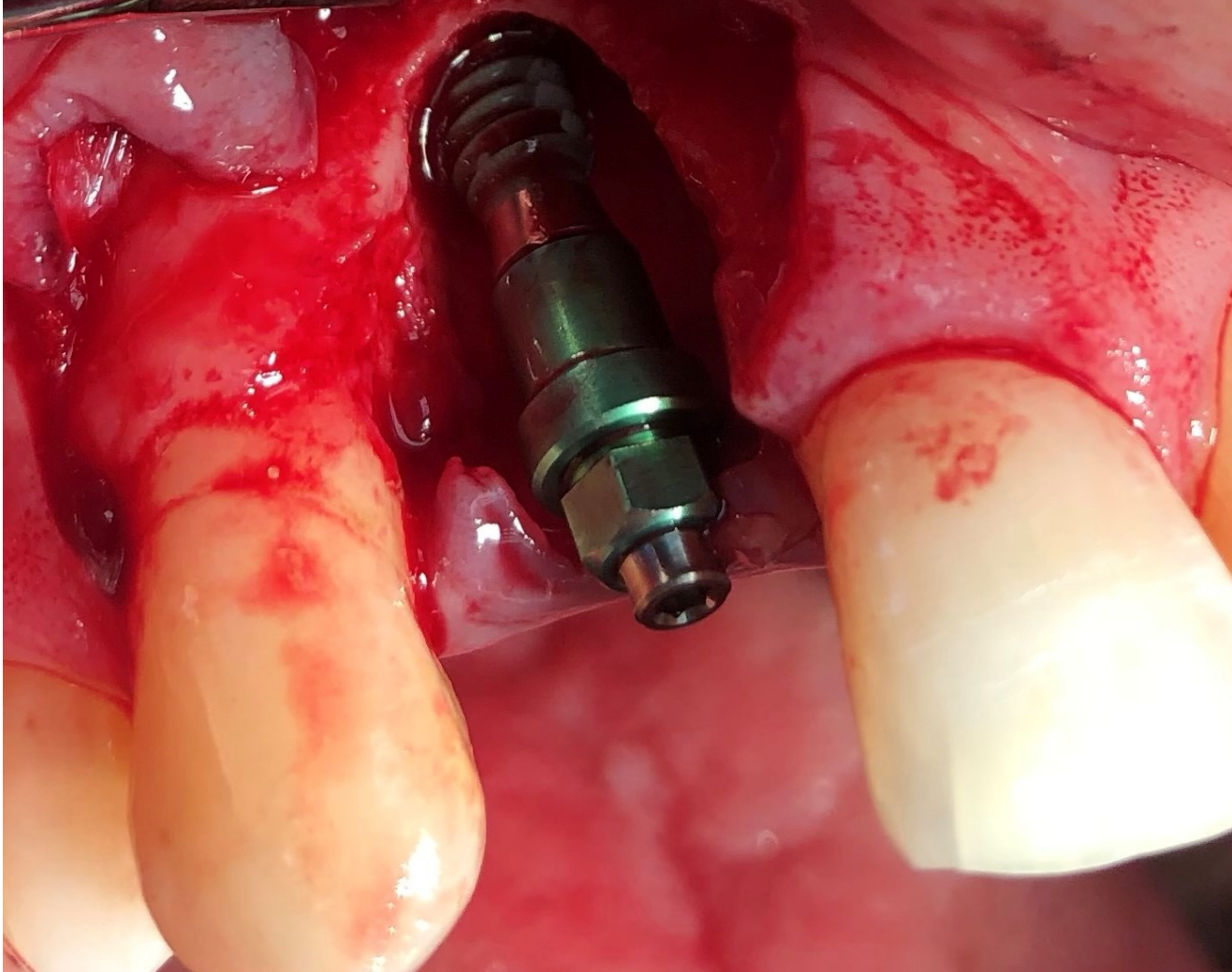
Extracción de 12 con granuloma periapical



 Dental  
Santa Isabel

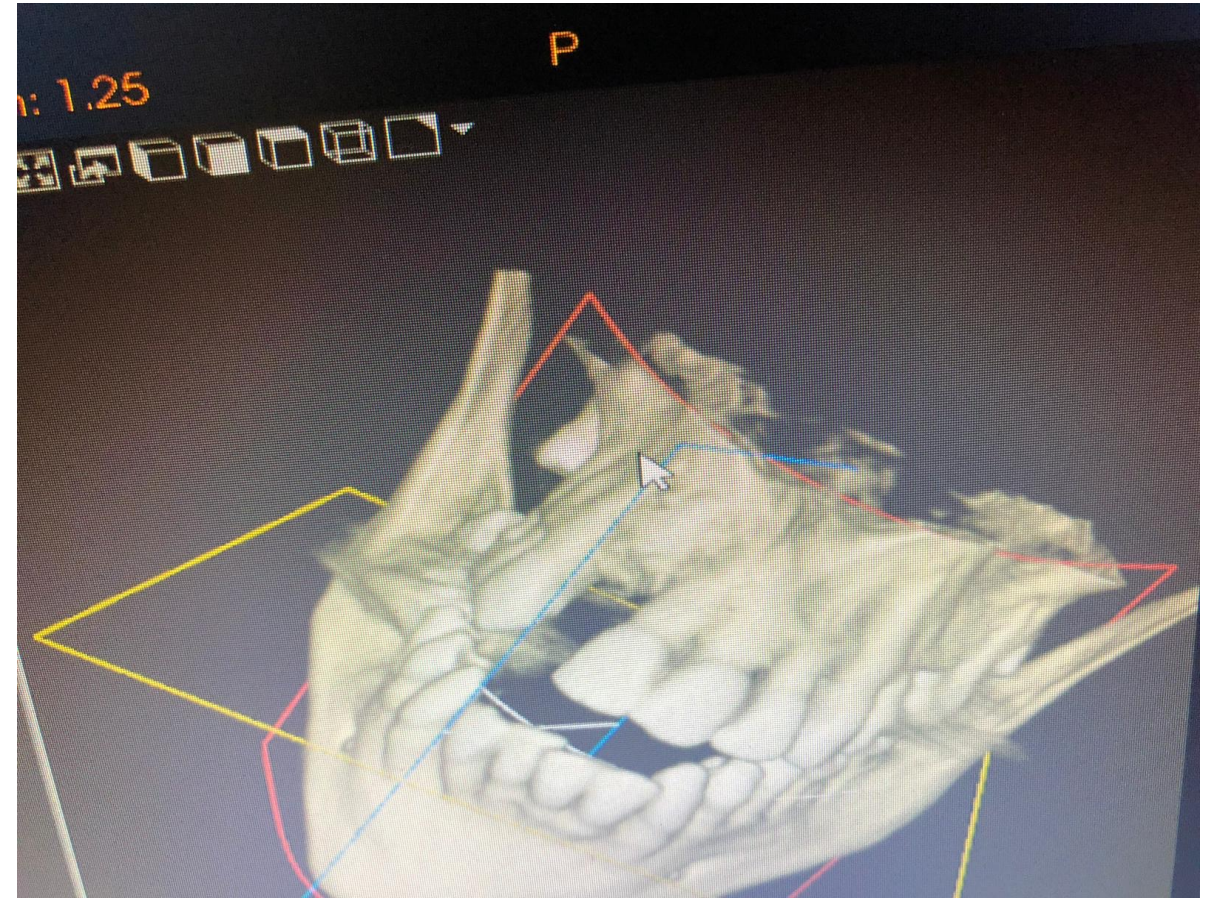
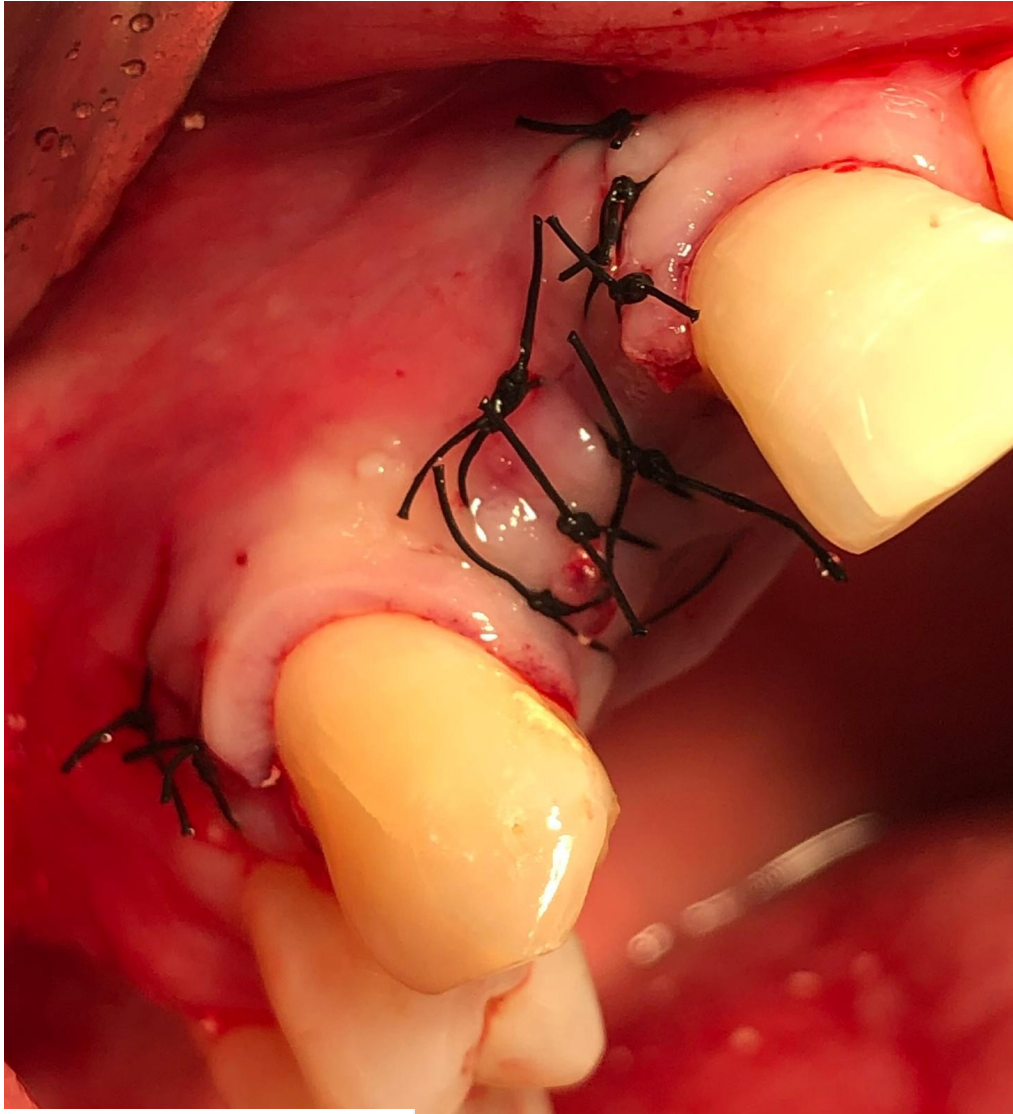


phibo<sup>®</sup>  
Group

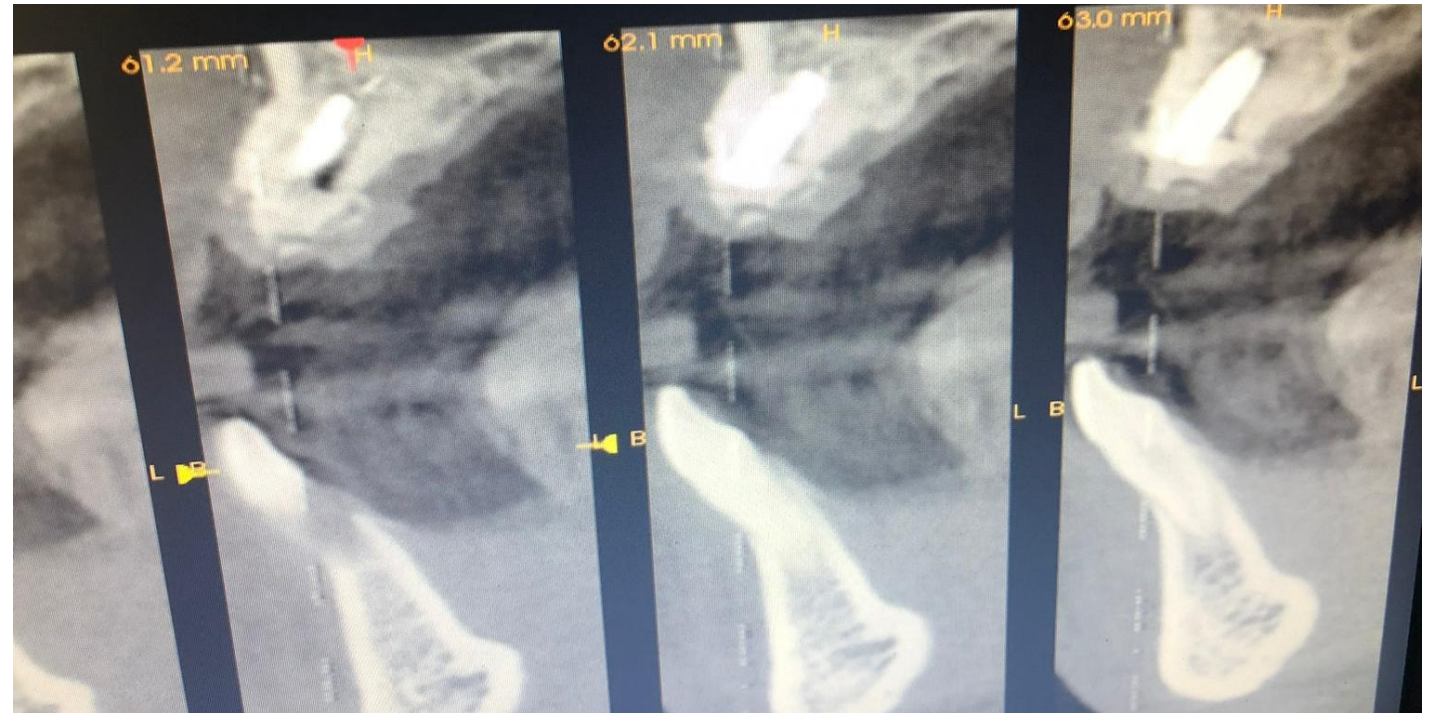
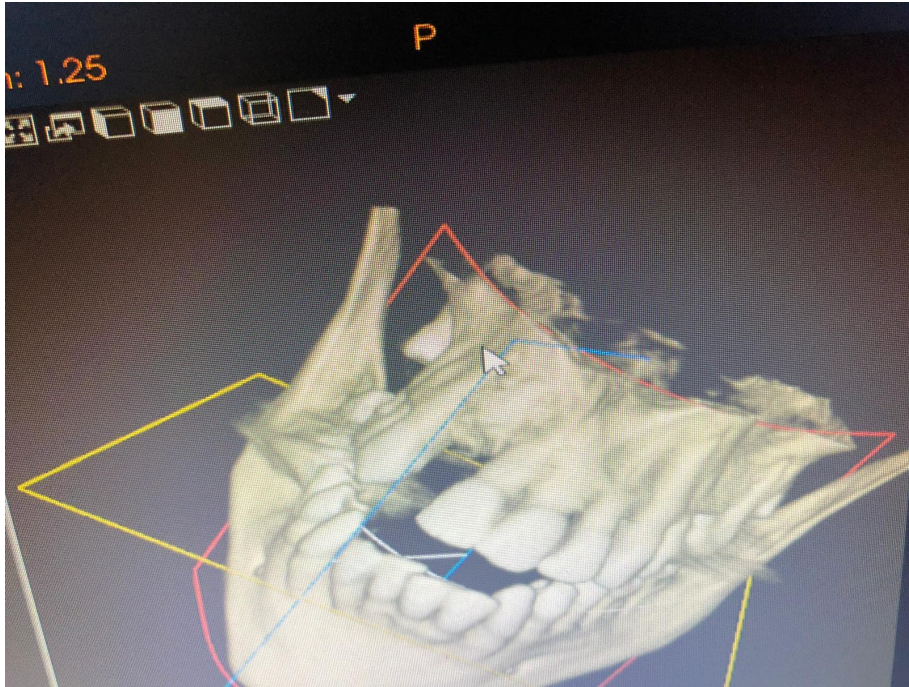


TSA S3 inmediato a la colocación  
23/9/2020

# Sutura y corte de TAC del implante a los 3 meses de la colocación



## Tres meses tras la colocación del implante



**Dr. Miguel Planas Montori**  
Periodoncista e Implantólogo

# Implante rehabilitado corte de TAC 2022

