

phibo<sup>φ</sup>  
Group

CASO CLÍNICO:  
Prótesis completa fija atornillada sobre 4  
implantes en la mandíbula  
Phibo TSH<sup>®</sup>



# Historia clínica. Anamnesis.

2016

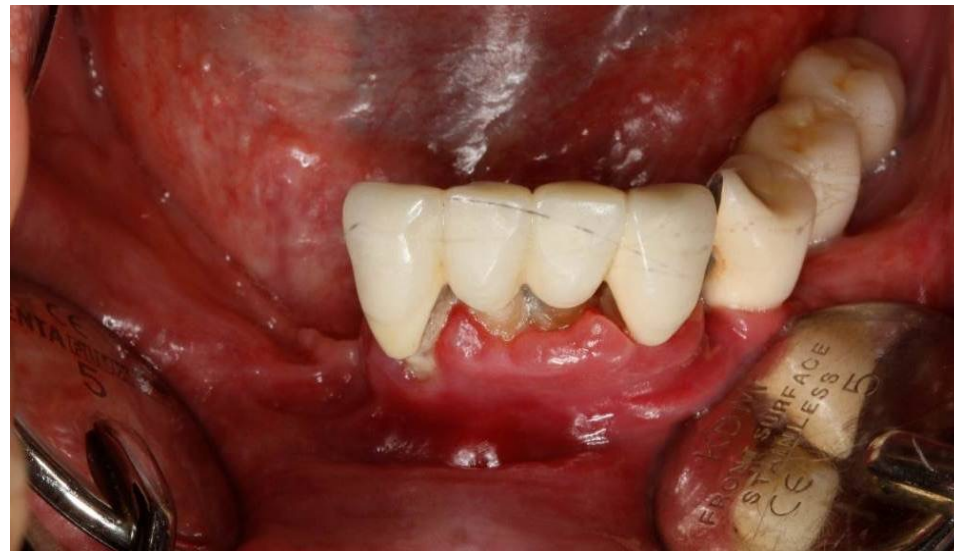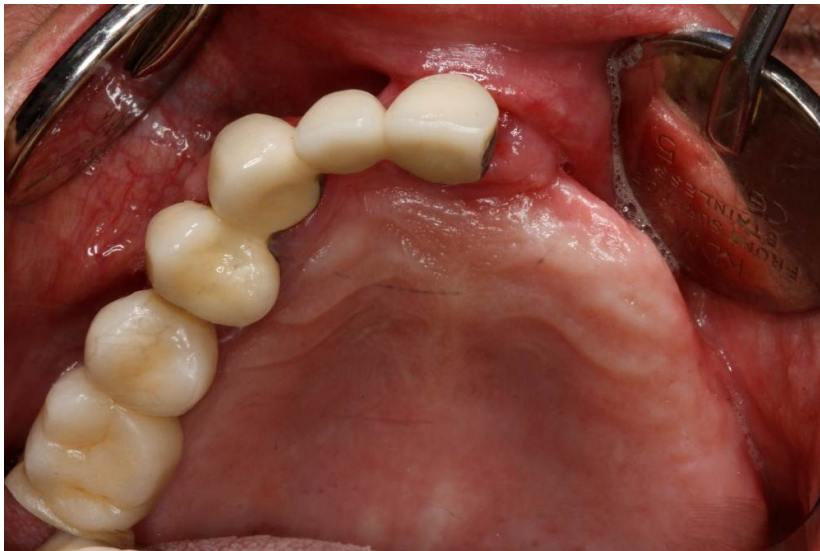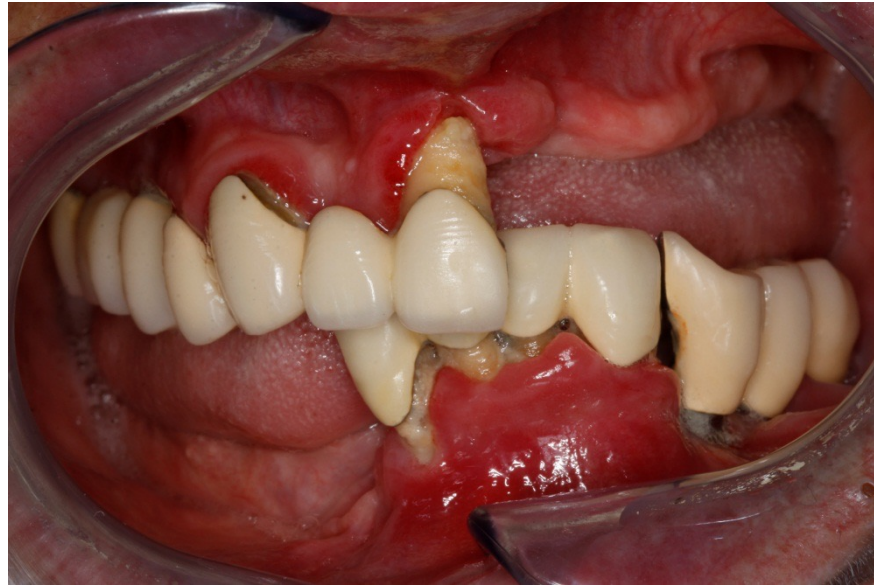**Edad:** 76 años

**Sexo:** mujer

**Enfermedades:** ninguna

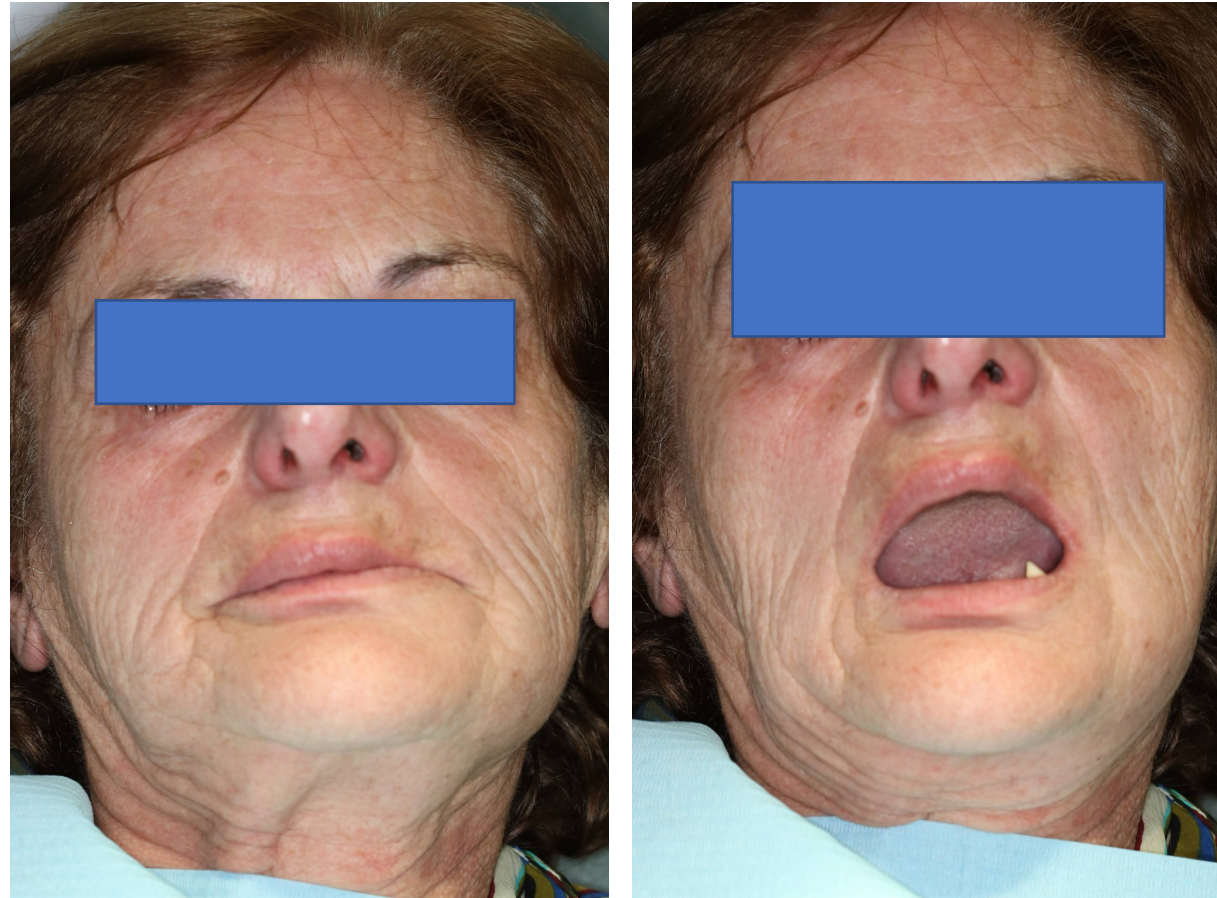**Fármacos:** no toma

**Motivo de consulta:** paciente remitida de otro doctor, por tener fracasos de varios implantes y una periodontitis avanzada.



# Historia clínica. Anamnesis.

2016

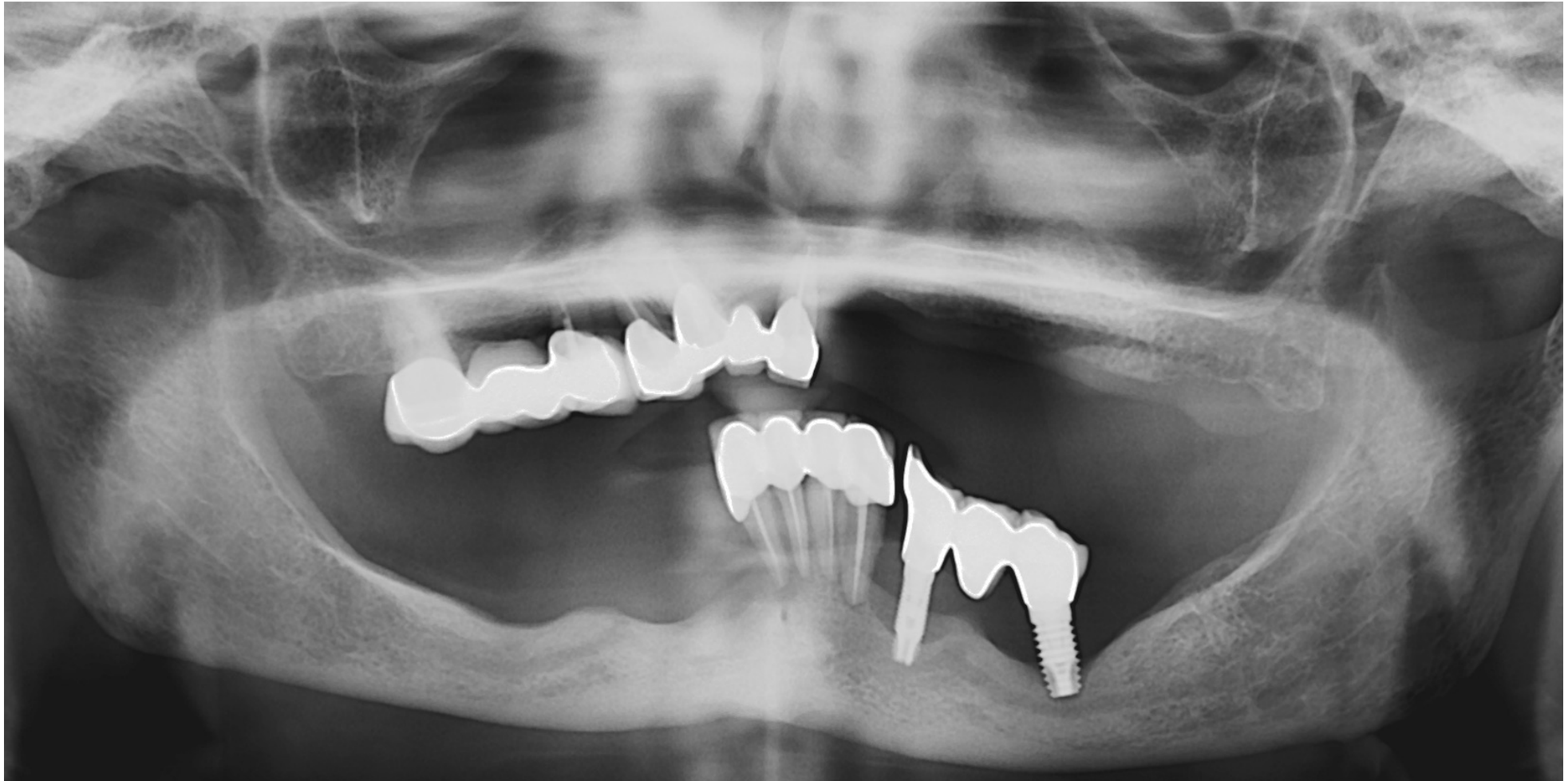

La paciente tiene una apertura bucal muy reducida. Ha tenido varios fracasos de implantes y quiere una rehabilitación completa fija con implantes.



# Ortopantomografía inicial.

2016



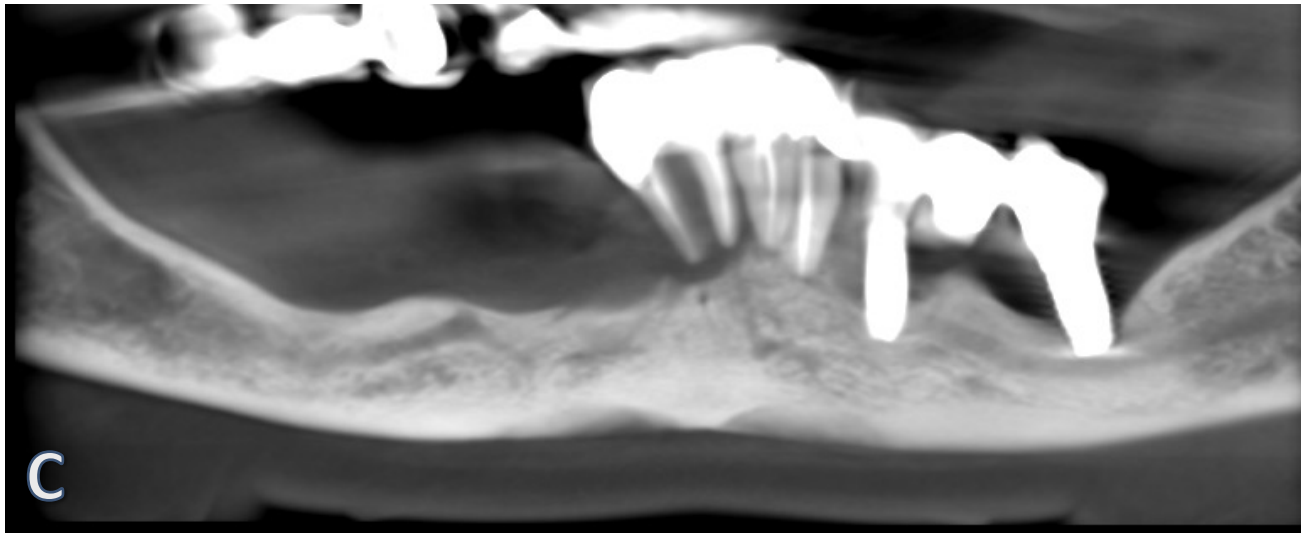
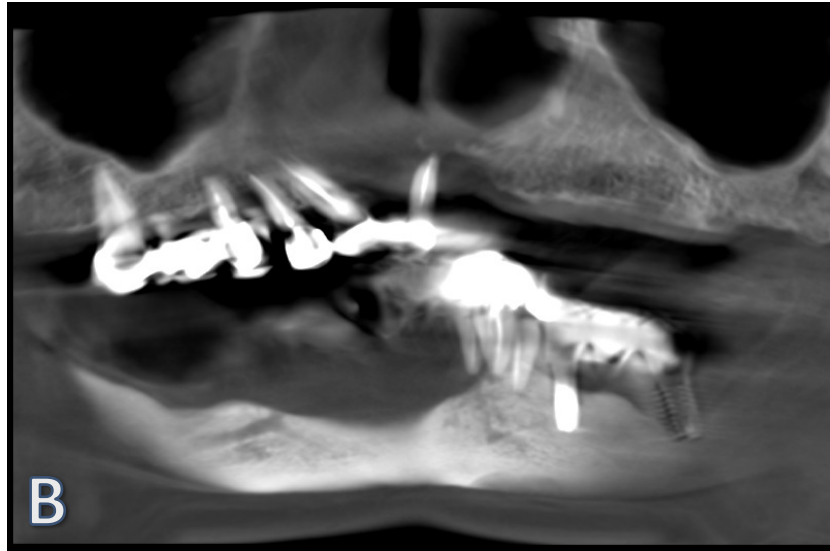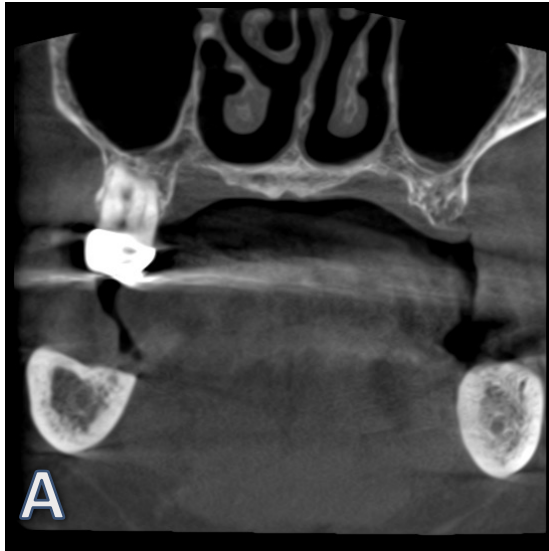
Se observan una atrofia ósea severa en ambos maxilares probablemente debido a periimplantitis de implantes anteriores. Se puede observar una pérdida de soporte en los incisivos inferiores que presentan movilidad grado 3 y los implantes del tercer cuadrante presentan una pérdida ósea debido a periimplantitis avanzada.

phibo<sup>®</sup>  
Group



# Imágenes radiológicas pre-quirúrgicas.

2016



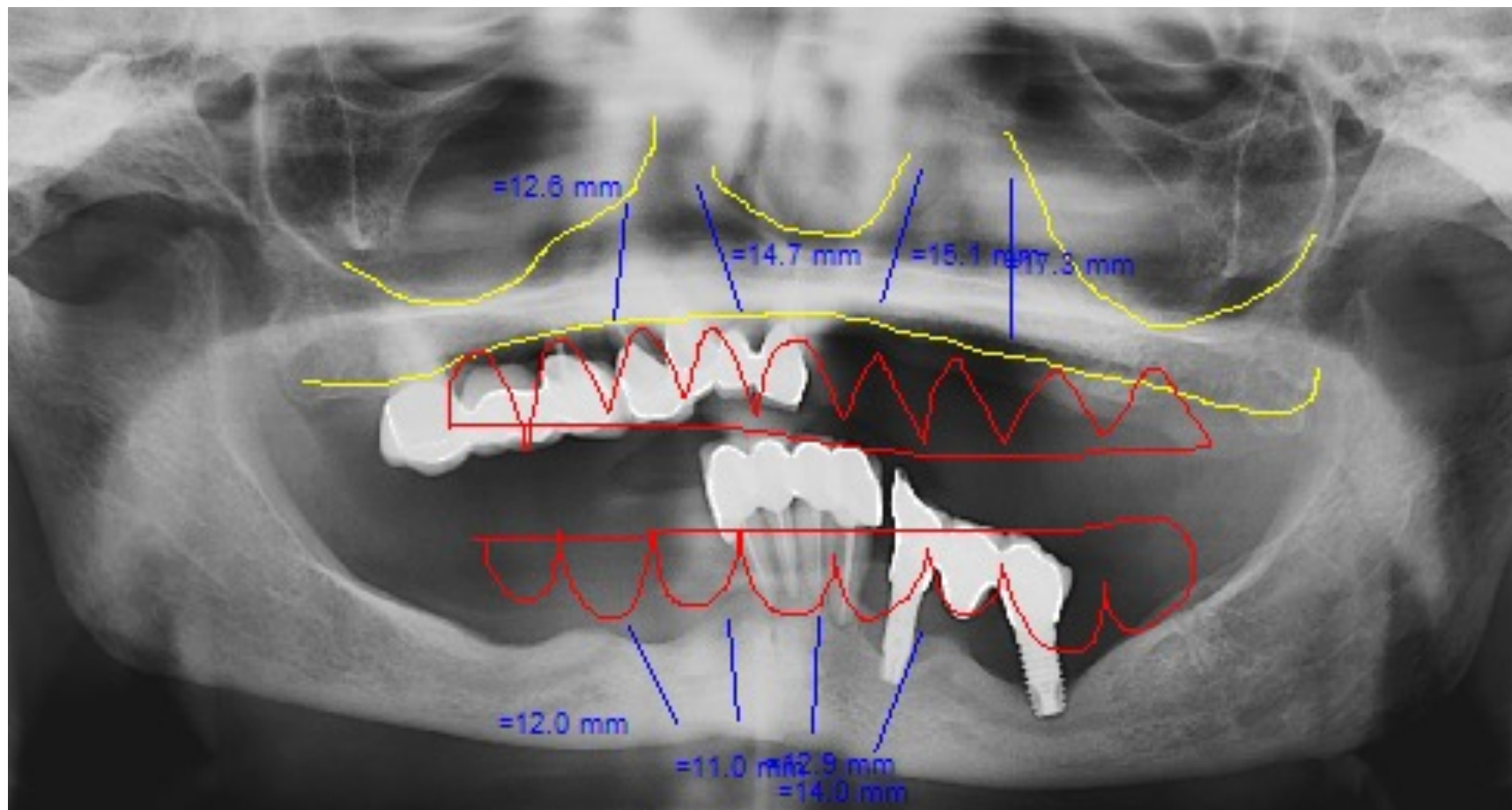
- A. Corte sagital del TC en el que se observa la poca disponibilidad ósea en el maxilar superior.
- B. Vista panorámica del TC en la que se aprecia una gran atrofia ósea bimaxilar y pérdida ósea >50% en todos los dientes remanentes.
- C. Detalle del TC mandibular en el que se aprecia la pérdida ósea en todos los dientes inferiores remanentes y en los implantes.





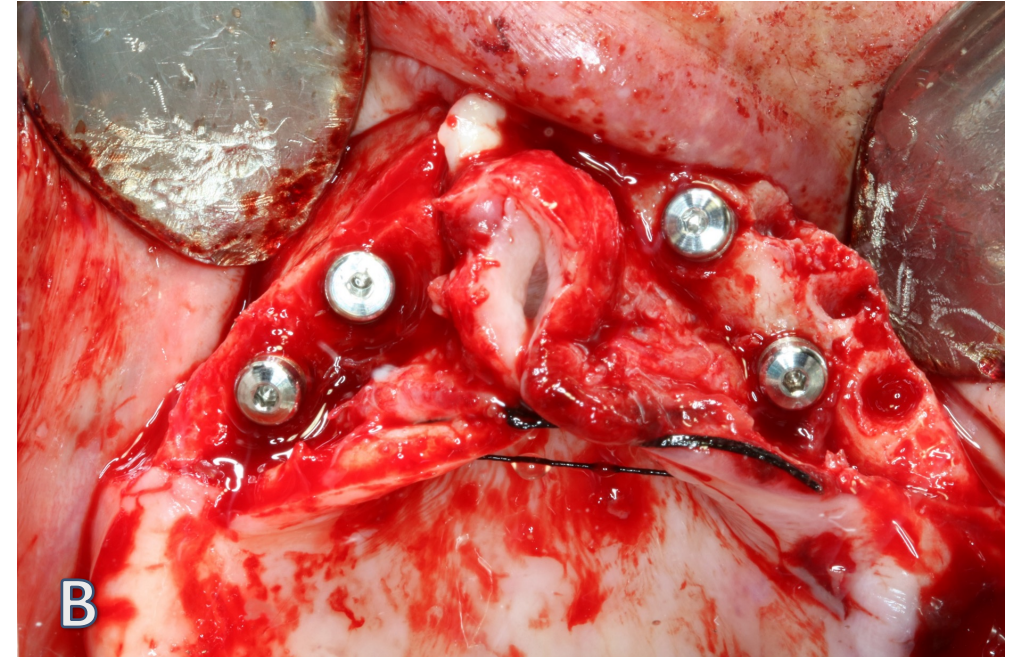
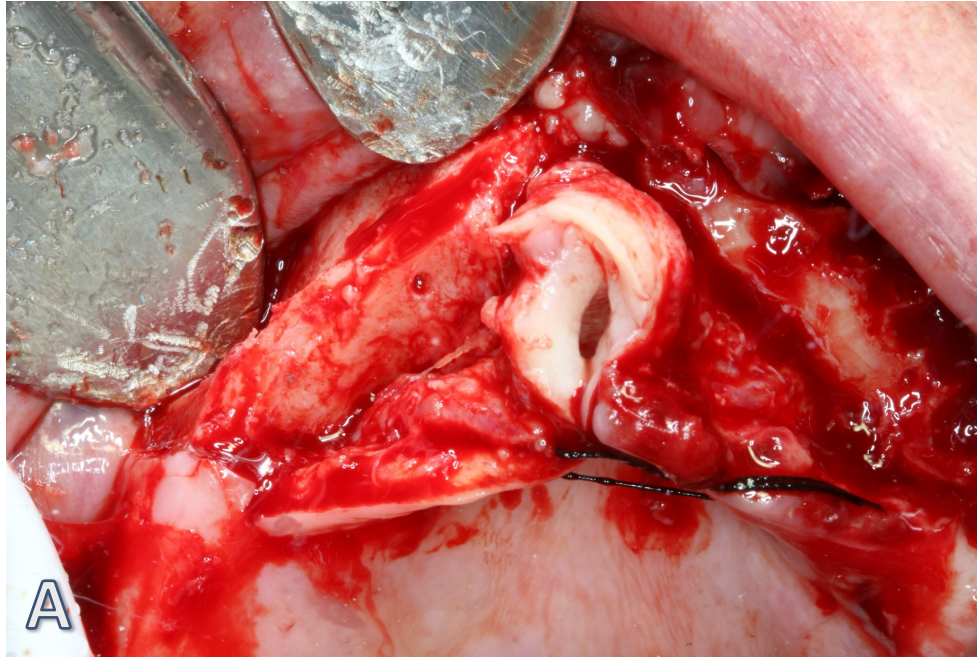
# Plan de tratamiento .

2017



- Extracción de todos los dientes remanentes.
- Colocación de 4 implantes superiores y 4 implantes inferiores Phibo TSH®.
- Prótesis fija All-on-four superior e inferior.
- Prótesis provisional de carga inmediata en la arcada inferior y protocolo en 2 fases para la arcada superior.

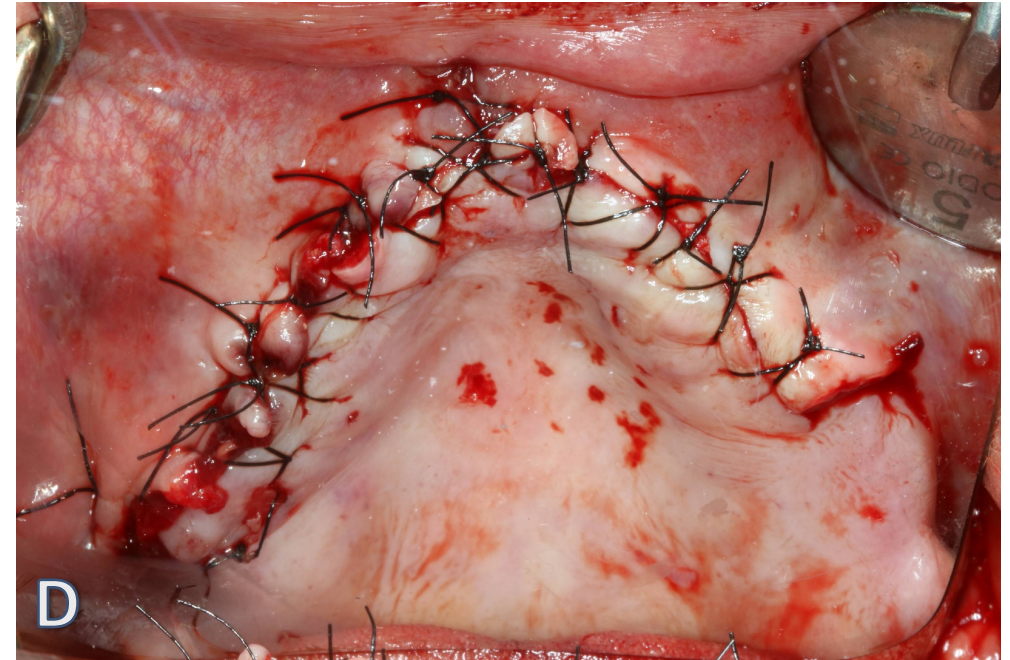
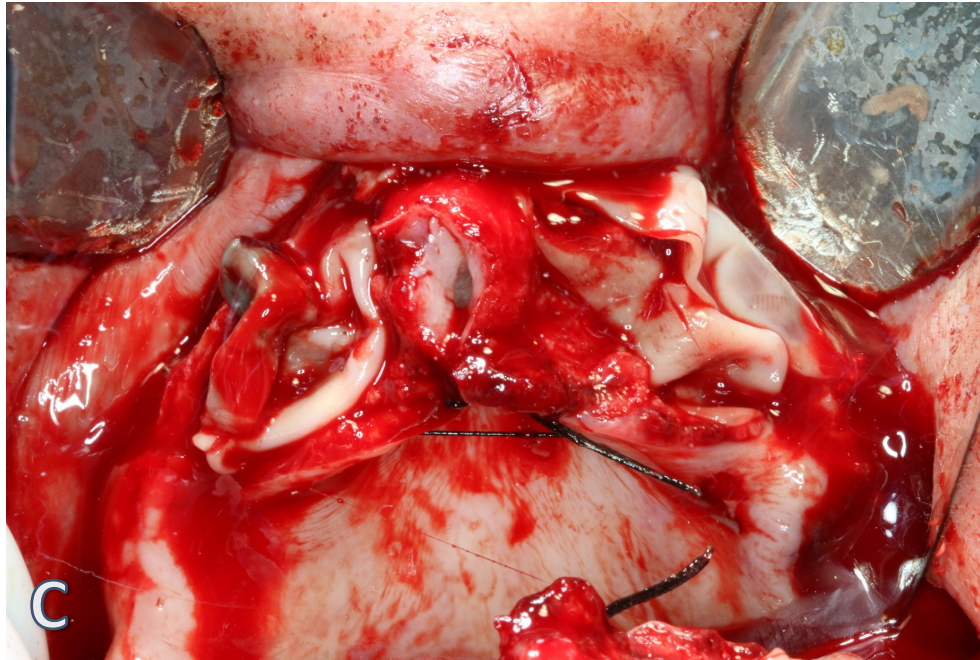
phibo<sup>®</sup>  
Group



- A. Incisión y despegamiento de un colgajo mucoperióstico a espesor completo en el maxilar superior. La mucosa se sutura en el paladar para mejorar el acceso y la visibilidad durante la cirugía.
- B. Colocación de 4 implantes superiores Phibo TSH®. Obsérvese la posición palatinizada de los mismos. Para aprovechar al máximo la cresta ósea remanente, los implantes se anclan en la cortical palatina, dejando así algunas espiras expuestas por palatino.

# Cirugía: arcada superior.

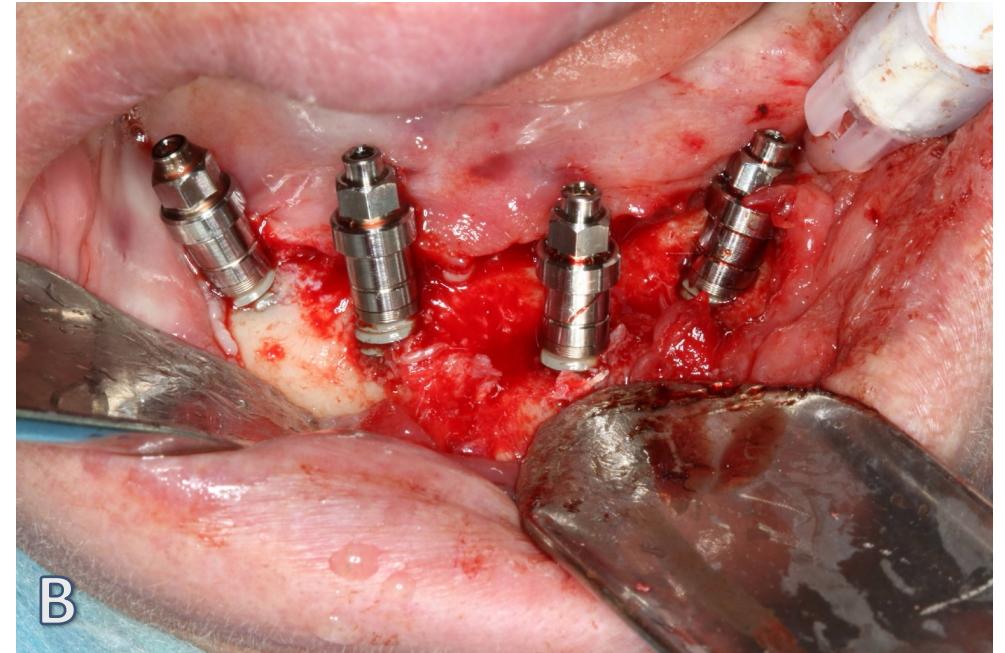
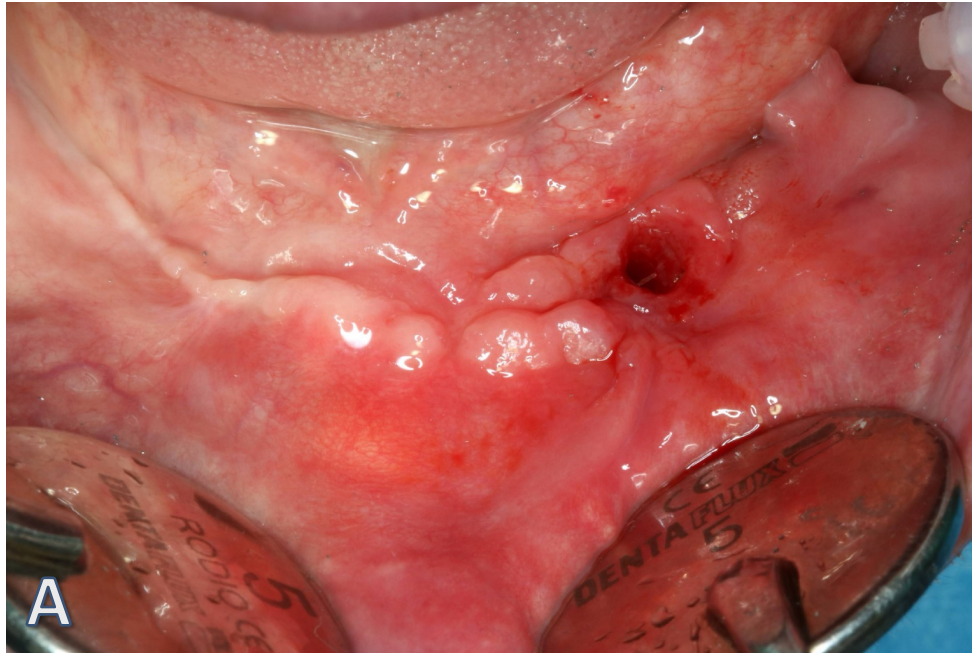
2017



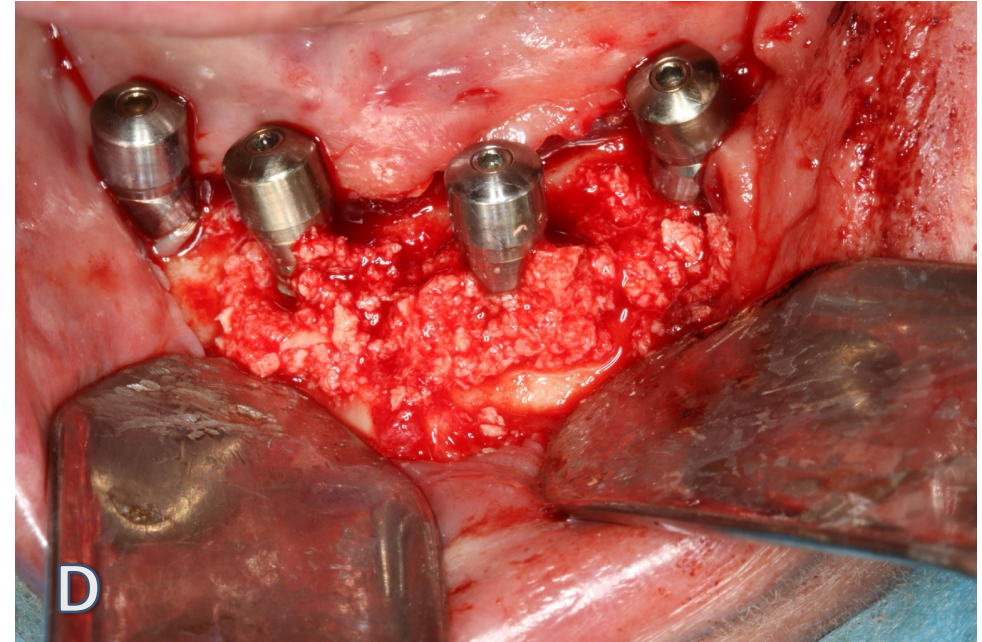
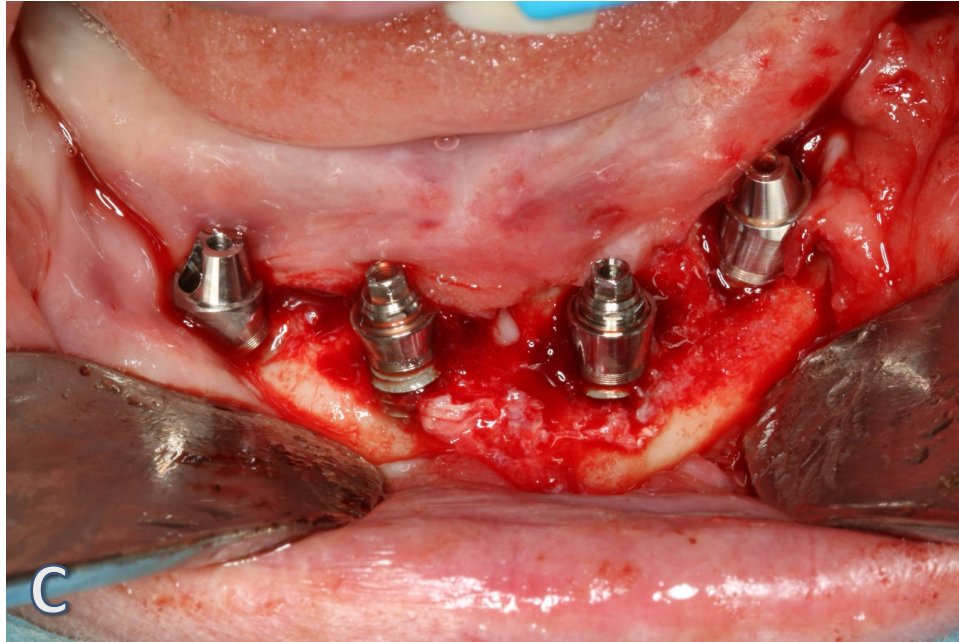
- C. Se coloca injerto de hueso autólogo y membranas de plasma A-PRF cubriéndolo.
- D. Sutura final del colgajo con seda 3/0 y puntos simples y colchoneros.



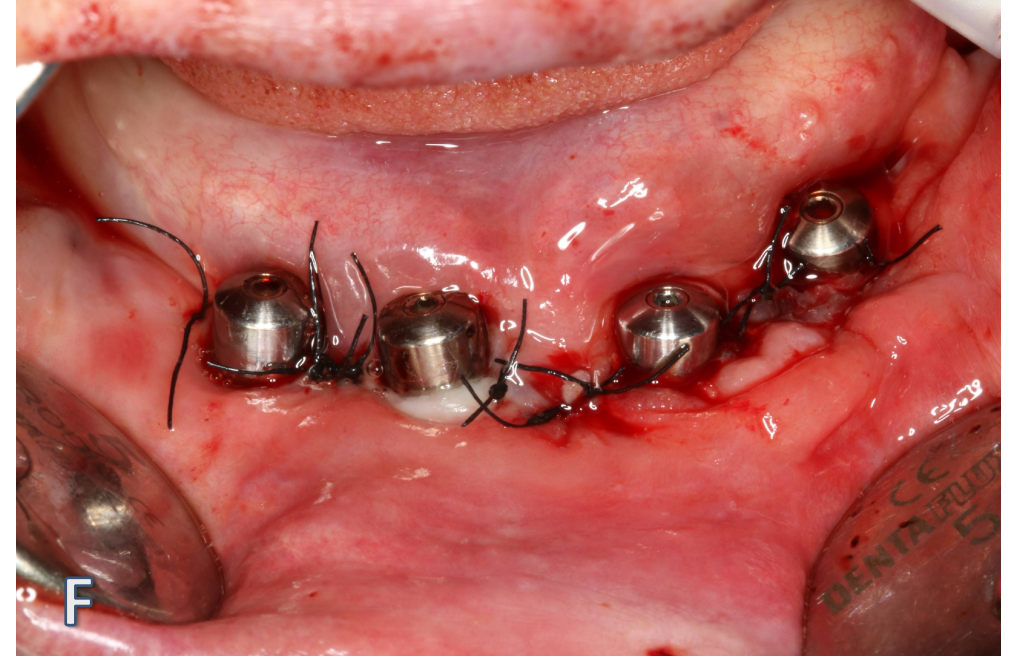
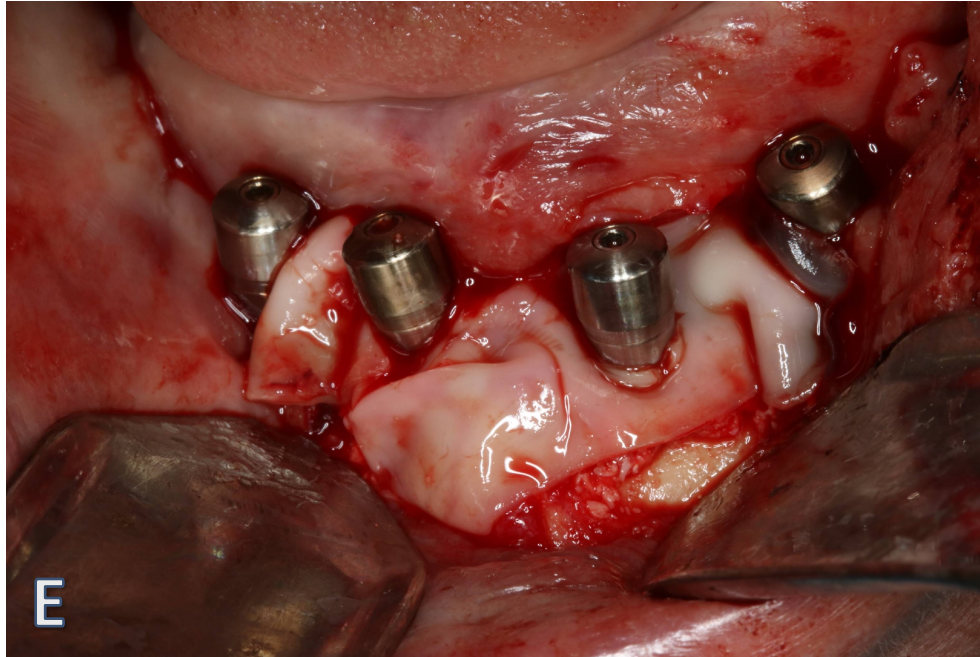




- A. Imagen clínica inicial de la mandíbula. Los dientes inferiores remanentes ya han sido extraídos. Se extraen los implantes del tercer cuadrante.
- B. Colocación de 4 implantes inferiores Phibo TSH®. Obsérvese la inclinación de los implantes distales.



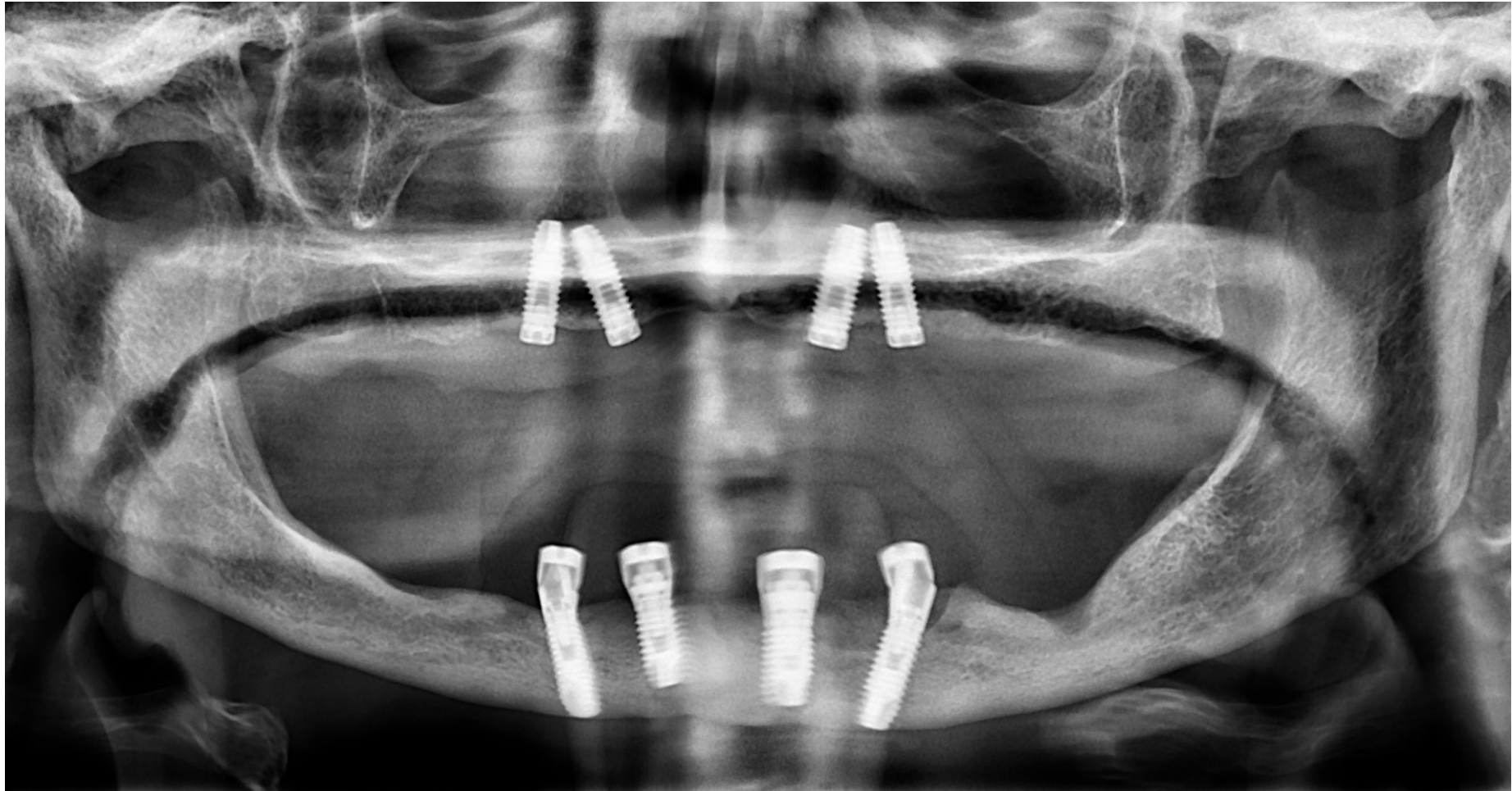
- C. Colocación de pilares transepiteliales: los implantes distales llevan pilares angulados y los mesiales llevan rectos.
- D. Colocación de injerto óseo autólogo alrededor de los implantes Phibo TSH®.



- E. Colocación de membrana con plasma A-PRF alrededor de los implantes Phibo TSH®.
- F. Sutura final con seda 3/0 y puntos simples y colchoneros.

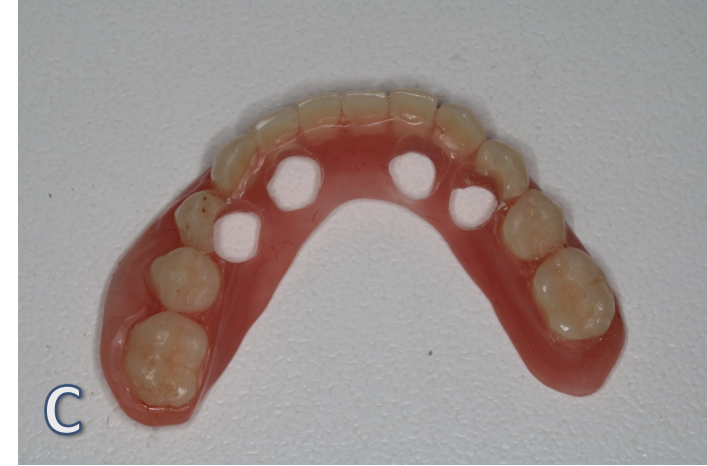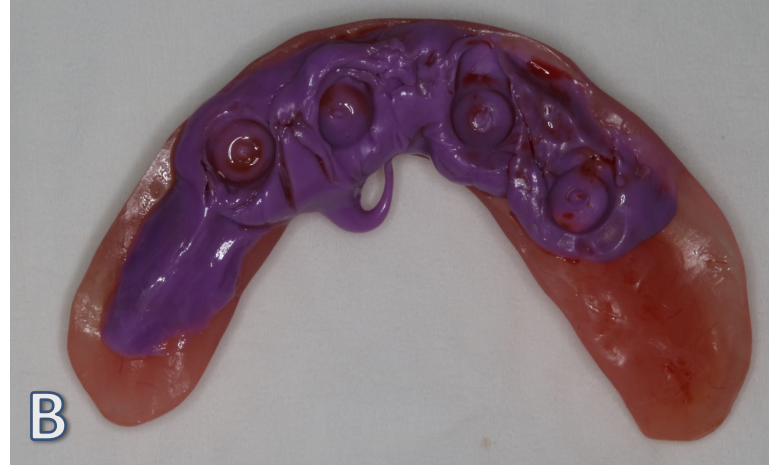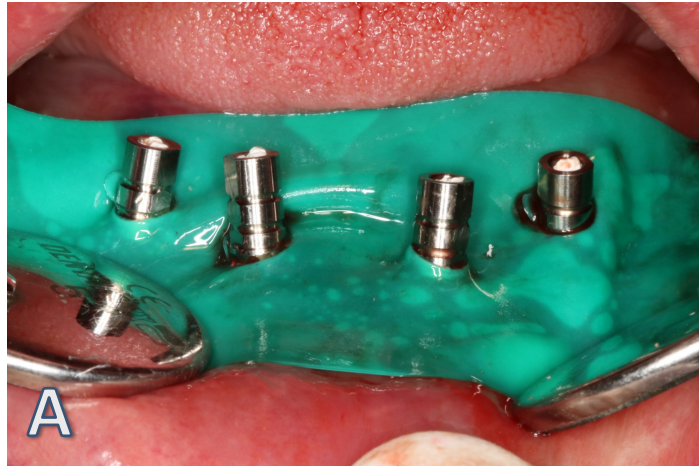# Ortopantomografía postoperatoria.

2017

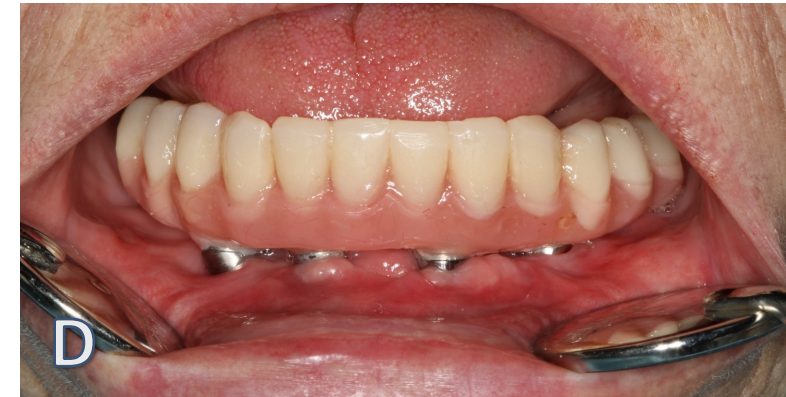

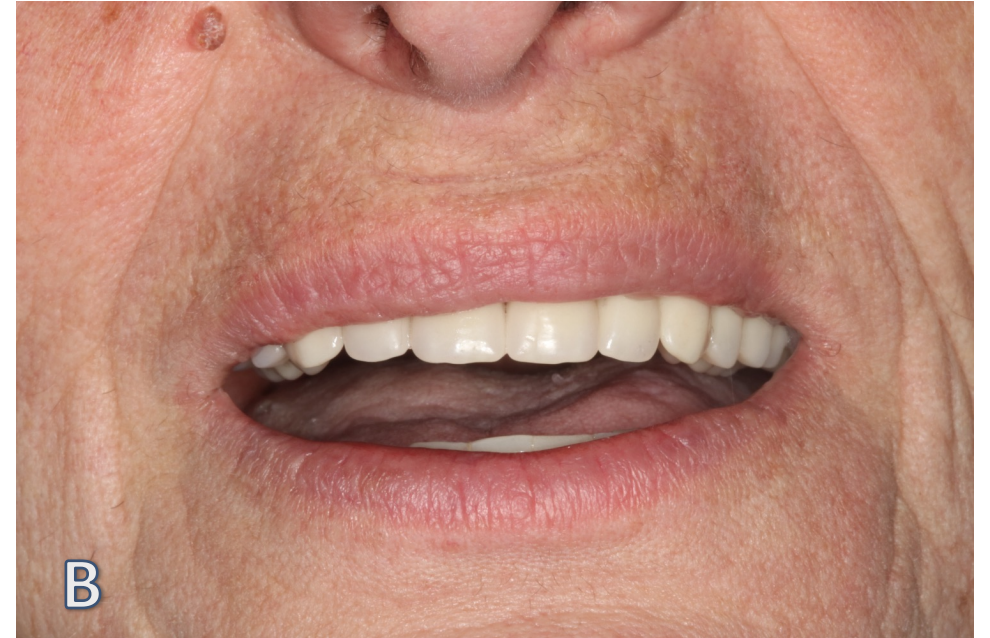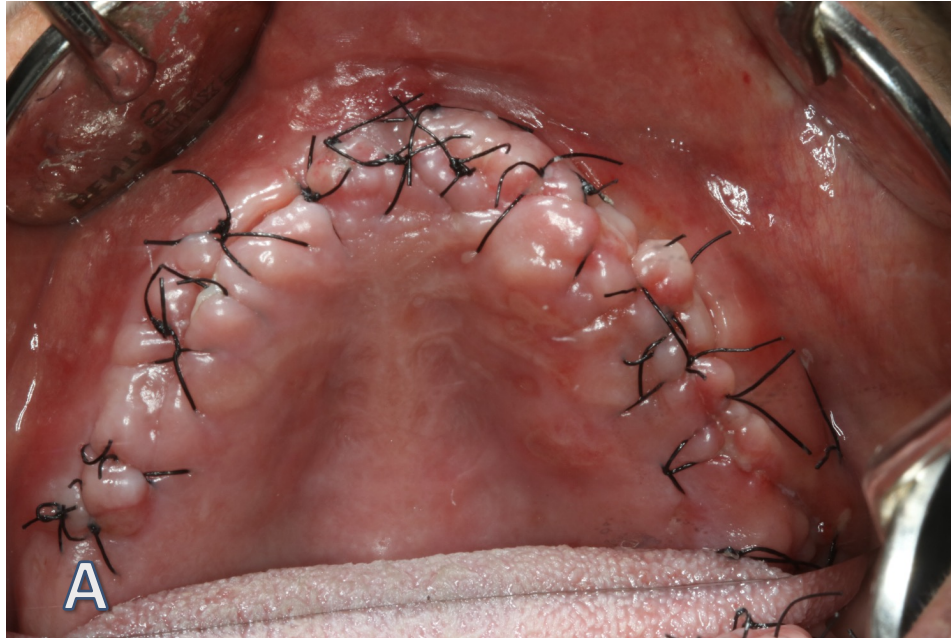Ortopantomografía postoperatoria tras la colocación de los 8 implantes Phibo TSH®. Obsérvese la angulación de los implantes distales inferiores para evitar la salida del nervio dentario inferior.





- A. Colocación de dique de goma alrededor de los 4 implantes inferiores a través de unos orificios realizados previamente.
- B. Toma de impresión de los 4 implantes inferiores para conocer con exactitud la posición de los implantes y poder adaptar la prótesis removible inferior.
- C. Se observa la prótesis completa inferior removible de la paciente agujereada para poder adaptarla y utilizarla como prótesis de carga inmediata.
- D. Prótesis provisional de carga inmediata mandibular colocada en boca.

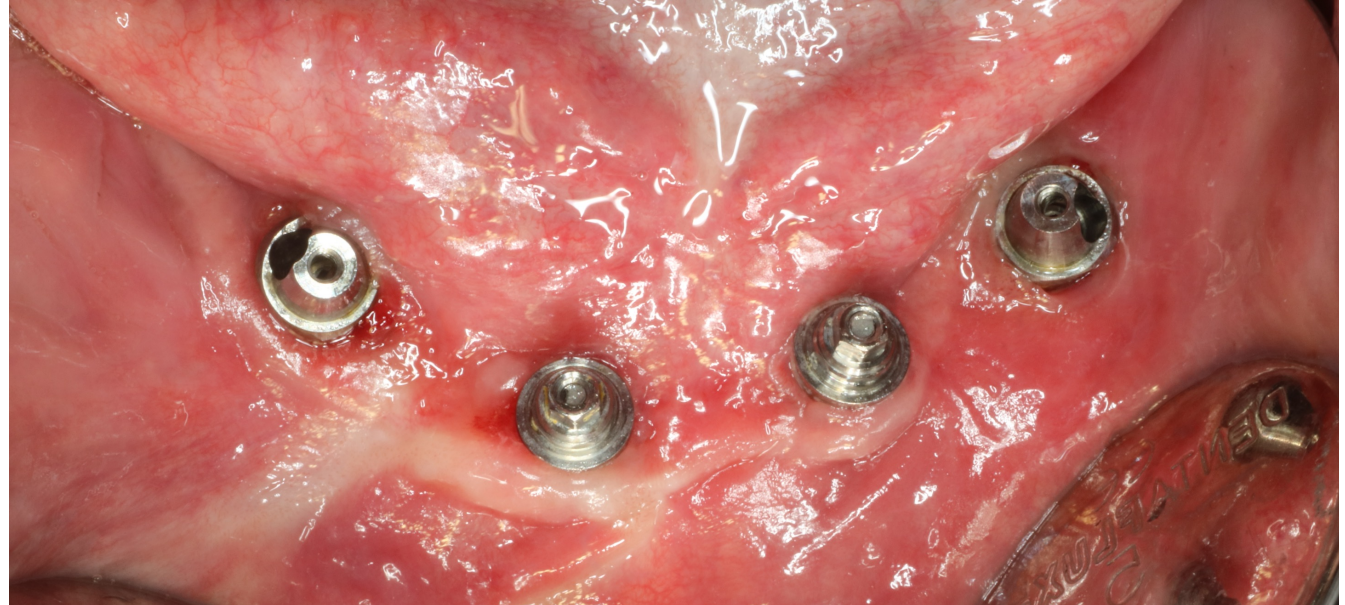
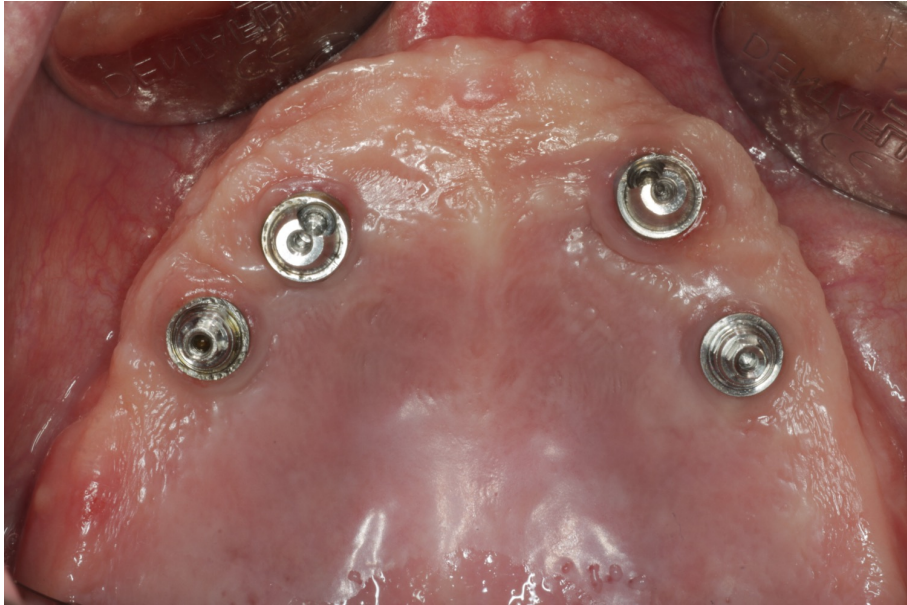




- A. Fotografía intraoral de la arcada superior al día siguiente de la cirugía.
- B. Se coloca una prótesis superior para el maxilar.

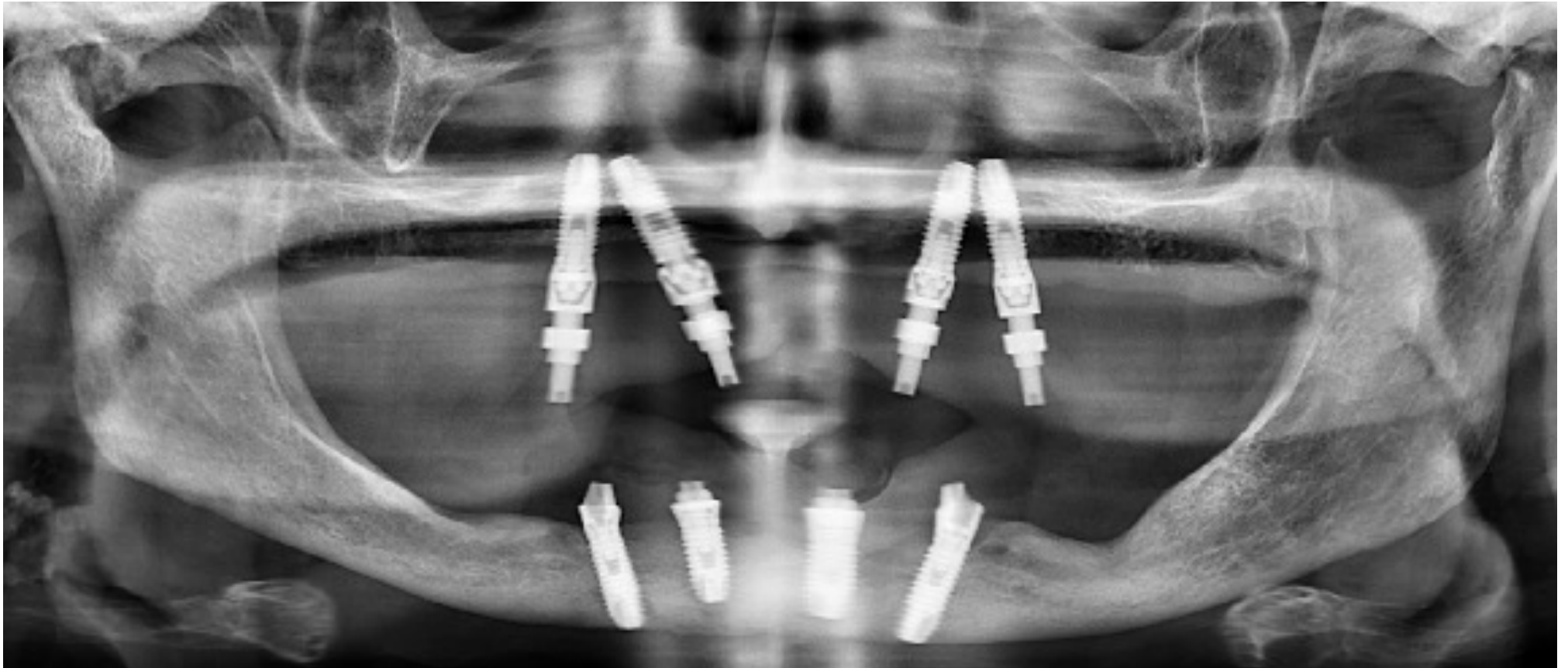
# Tejidos blandos cicatrizados a los 6 meses.

2017



# Ortopantomografía de comprobación.

2017



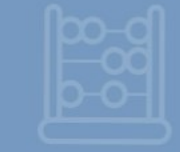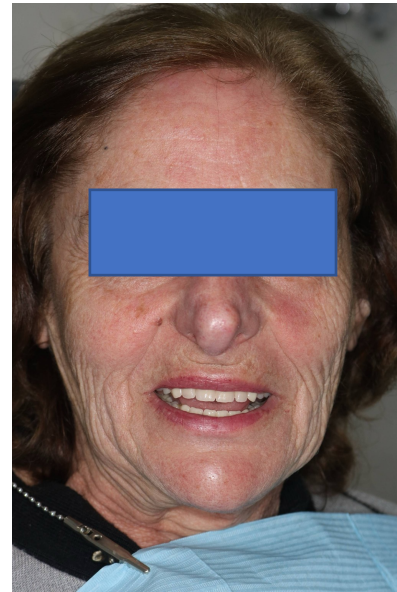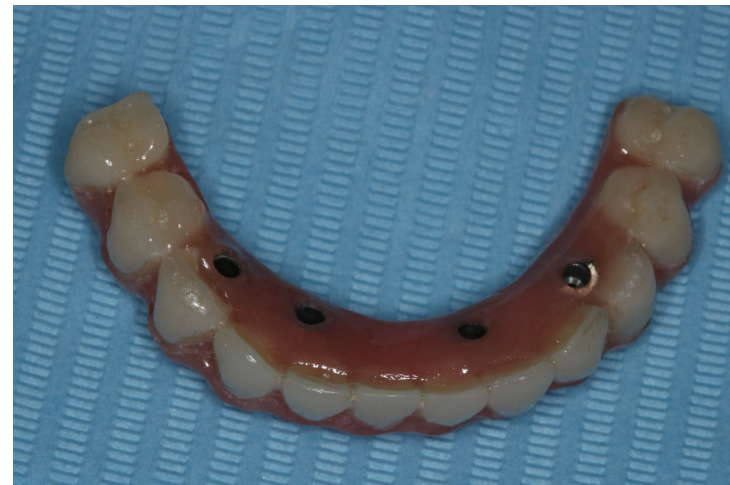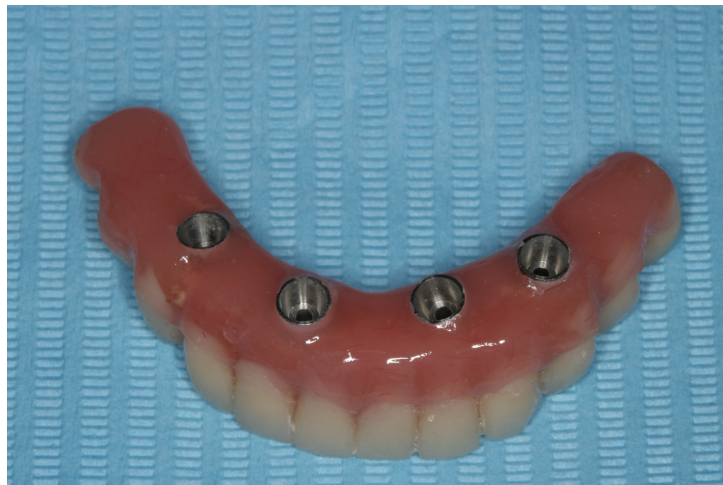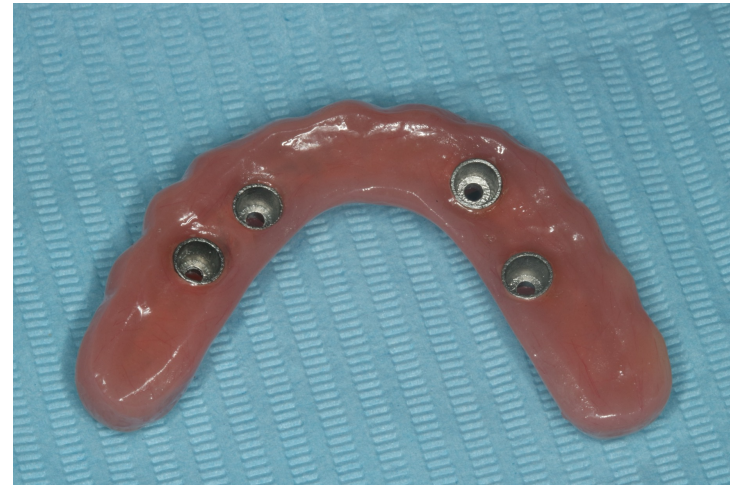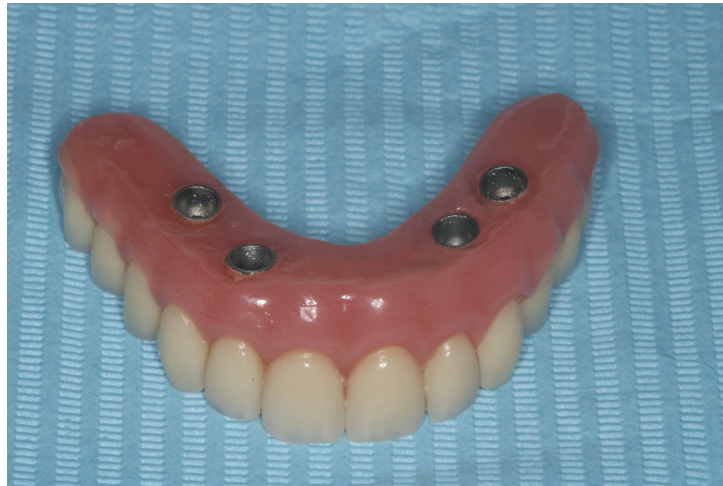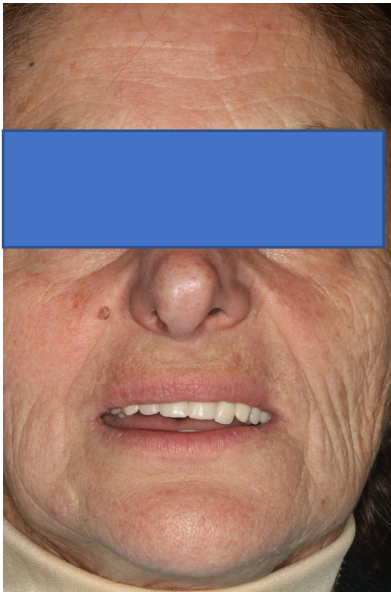Ortopantomografía de comprobación de ajuste de los transfers de impresión atornillados a los implantes Phibo TSH® colocados.





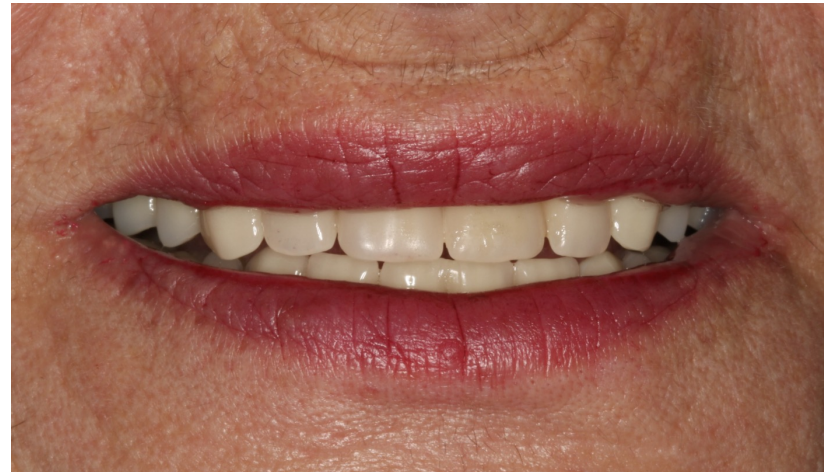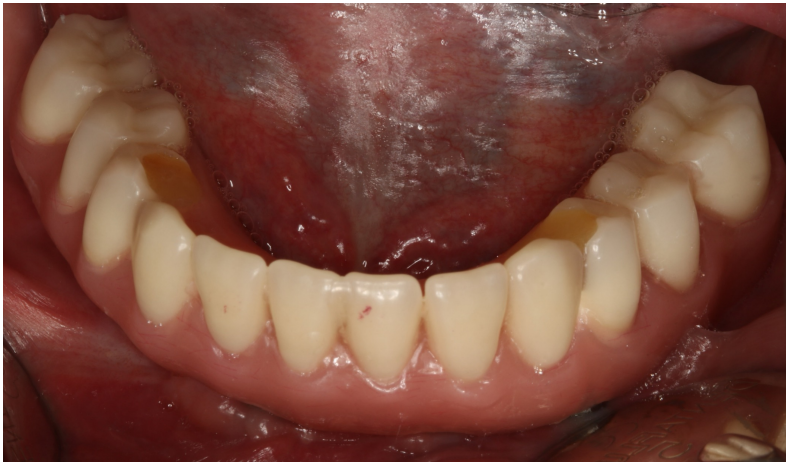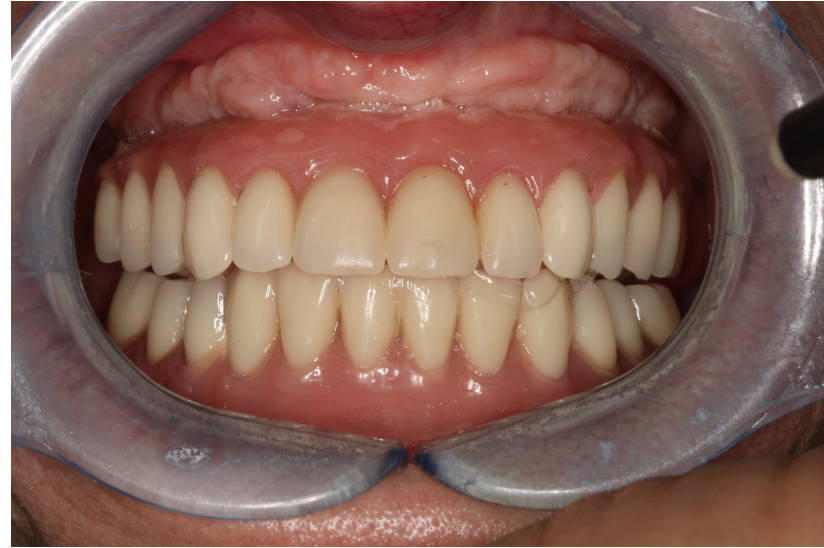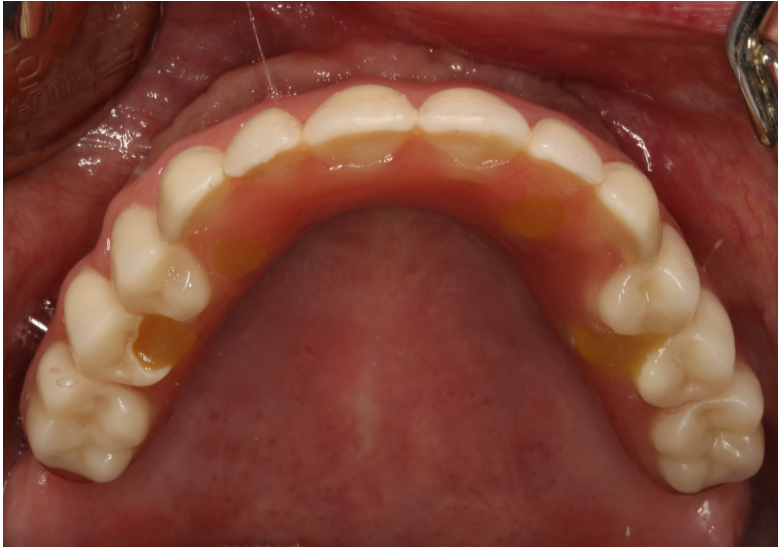
# Prótesis definitiva.

2017



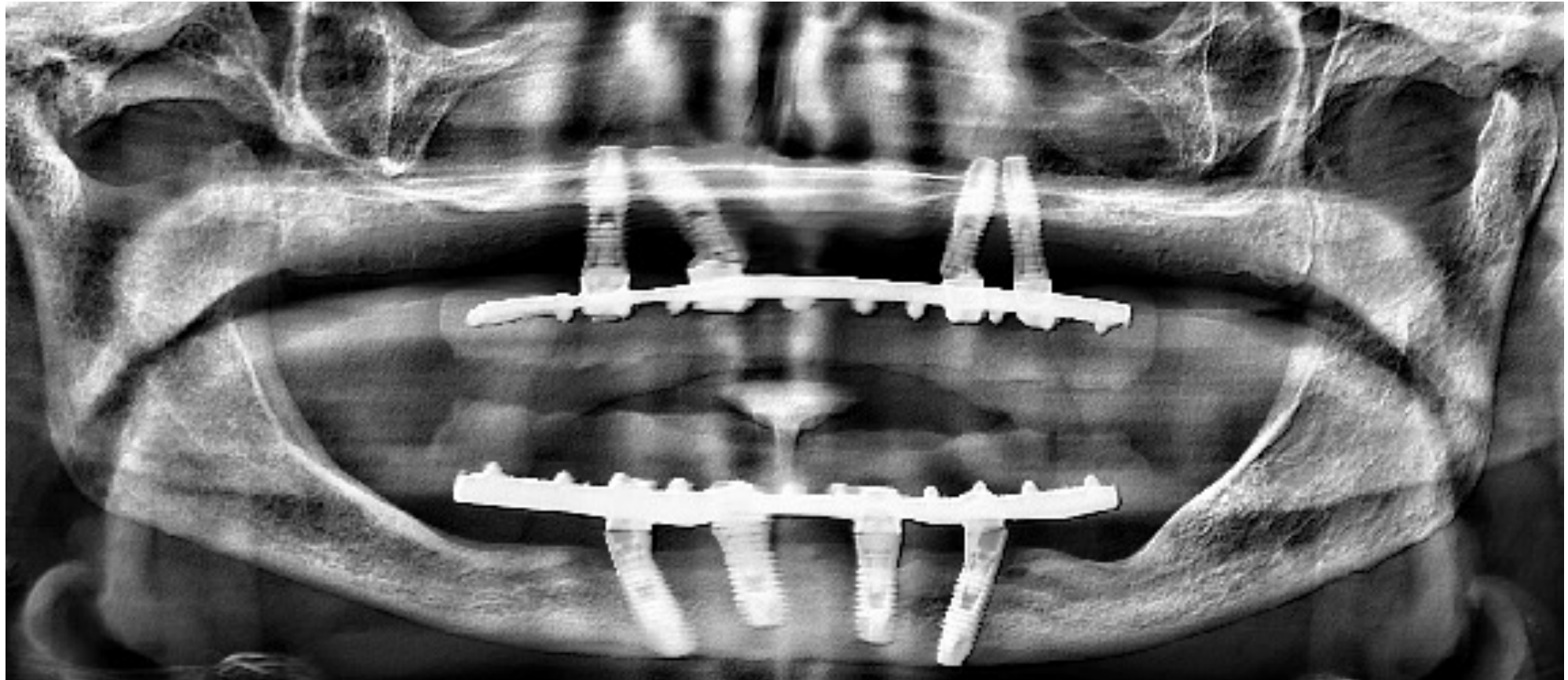
# Prótesis definitiva.

2018



# Ortopantomografía final de tratamiento.

2018



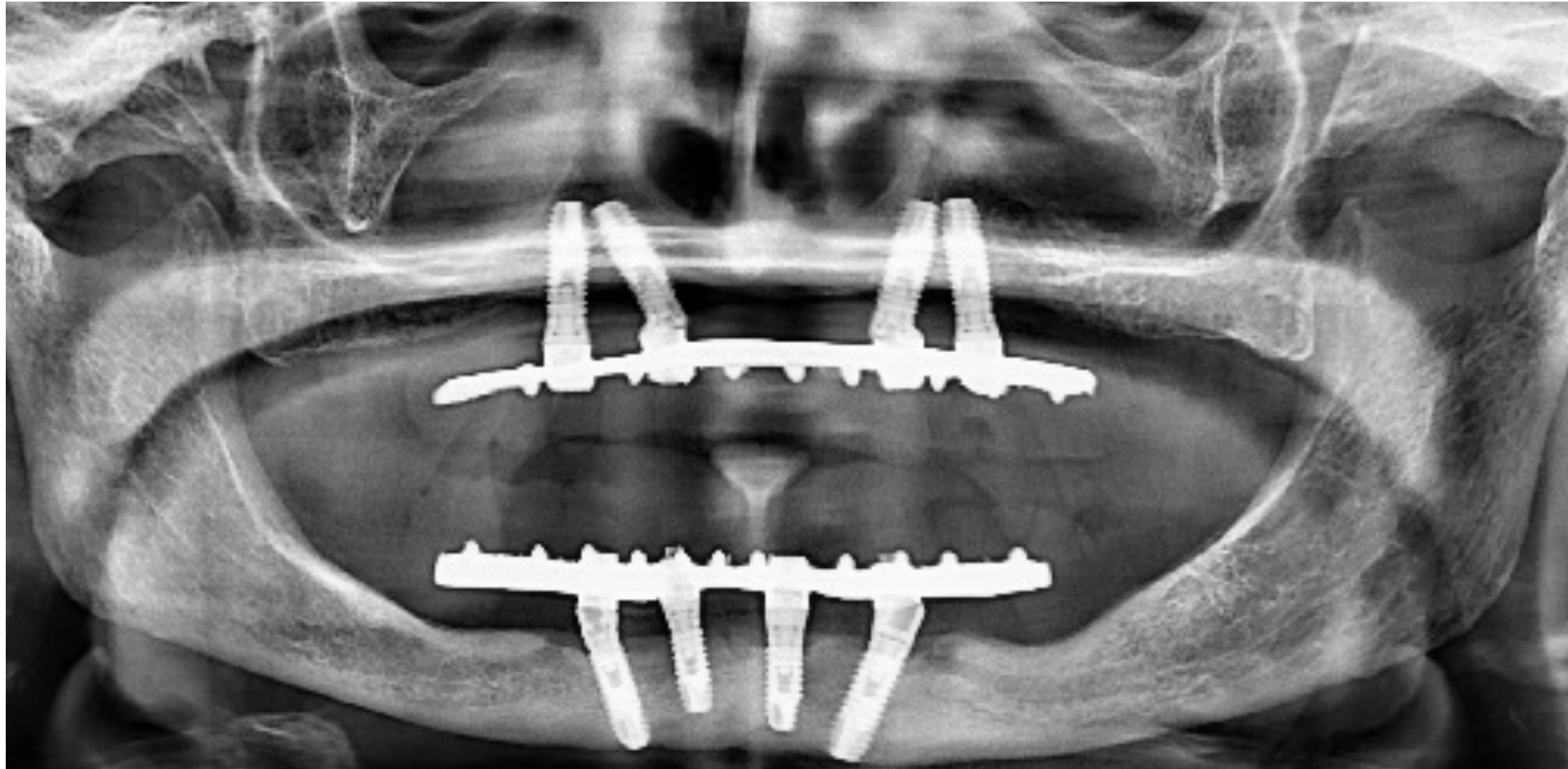
Ortopantomografía de final e tratamiento tras la colocación de las prótesis definitivas fijas sobre los implantes Phibo TSH®.





# Ortopantomografía de control.

2022



Ortopantomografía de control a los 5 años de la colocación de los implantes Phibo TSH® superiores e inferiores. La paciente no presenta sintomatología ninguna.



# Máster Internacional en Cirugía Oral e Implantología

## Más información

Tel 96 339 50 37- 648484422 (whatsapp)

[formaciofla@uv.es](mailto:formaciofla@uv.es)

[miguel.penarrocha@uv.es](mailto:miguel.penarrocha@uv.es)

[maria.penarrocha@uv.es](mailto:maria.penarrocha@uv.es)

[www.cirubuca.uv.es](http://www.cirubuca.uv.es)

Universitat de València. España

