

# CARGA INMEDIATA EN IMPLANTES INMEDIATOS POSTEXTRACCIÓN

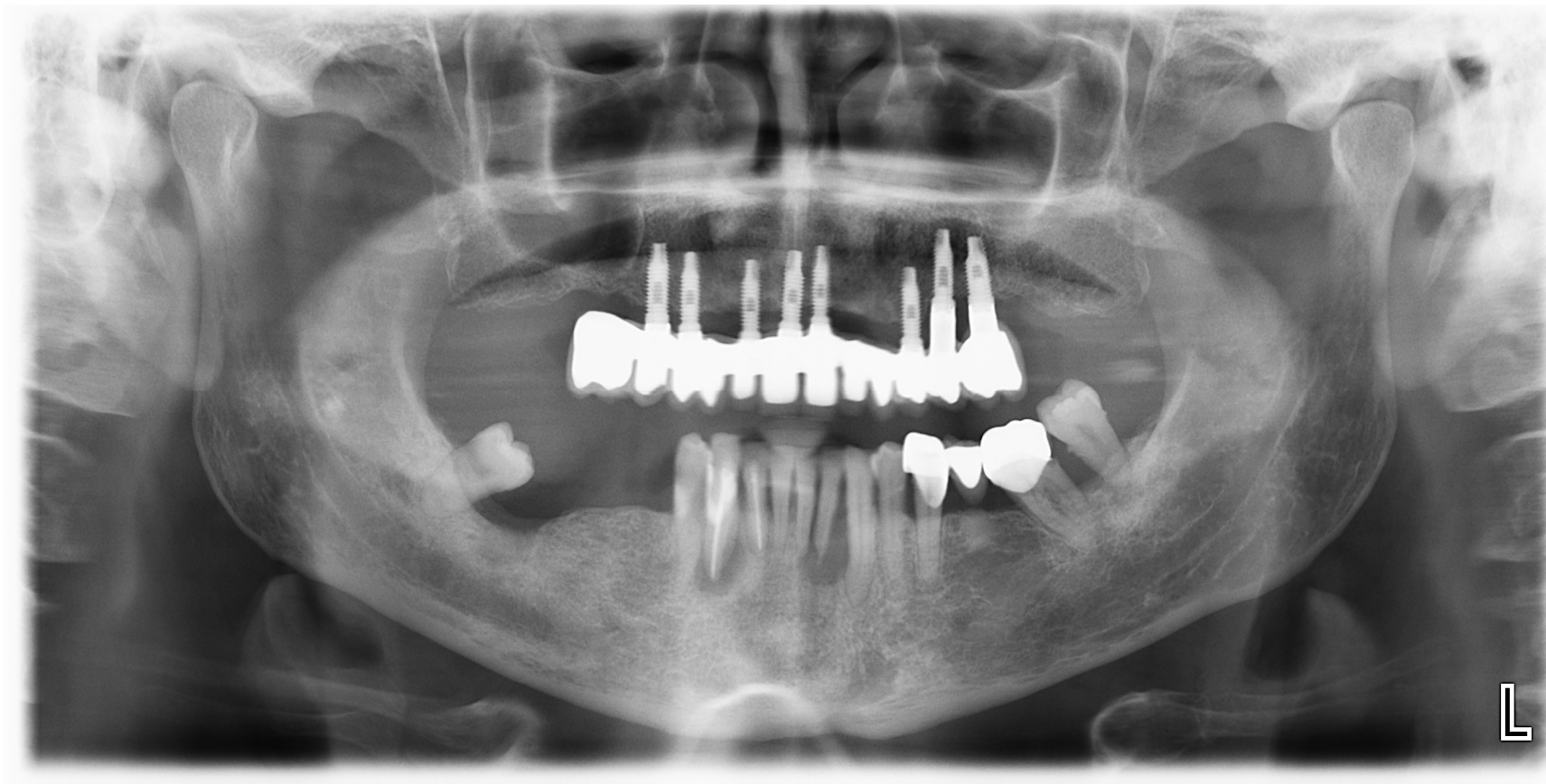
A PROPOSITO DE 1 CASO

**Dr. Oscar Arias**



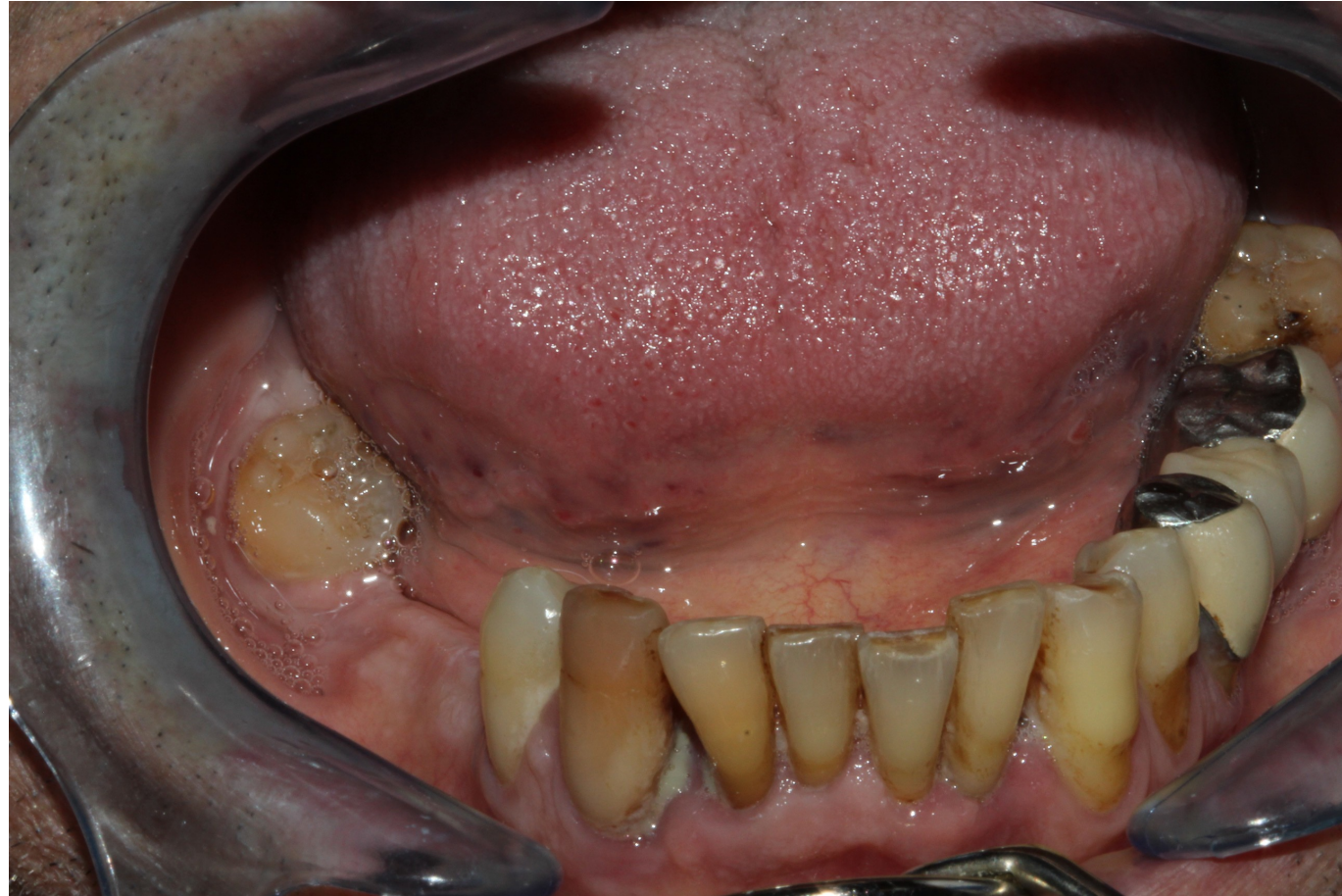**Sistema TSH Phibo**

# RADIOGRAFÍA DIAGNÓSTICA



Varon de 64 años  
Sin antecedentes personales de interés  
No RAM conocidas  
6/2022

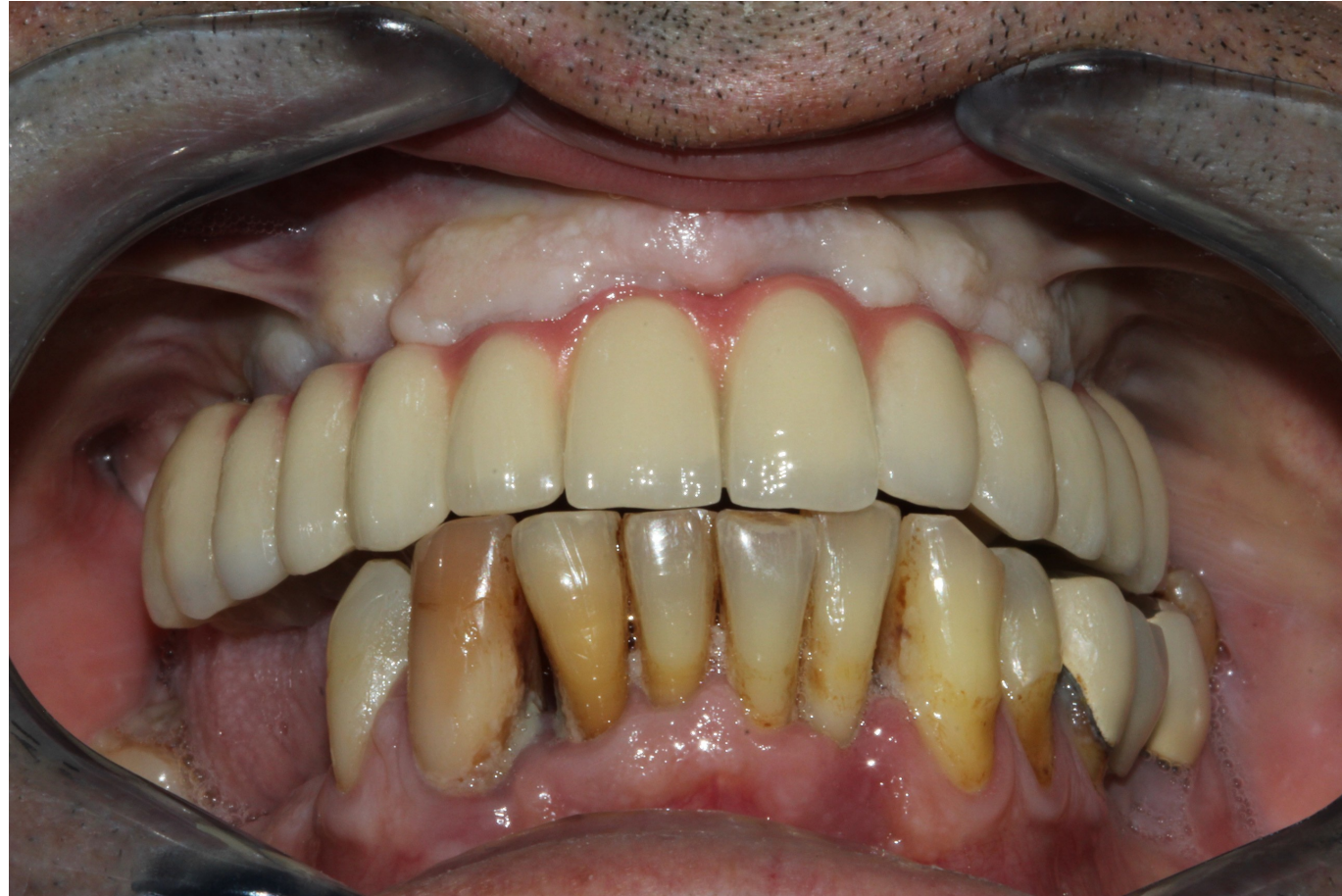# IMAGEN INTRAORAL PREOPERATORIA



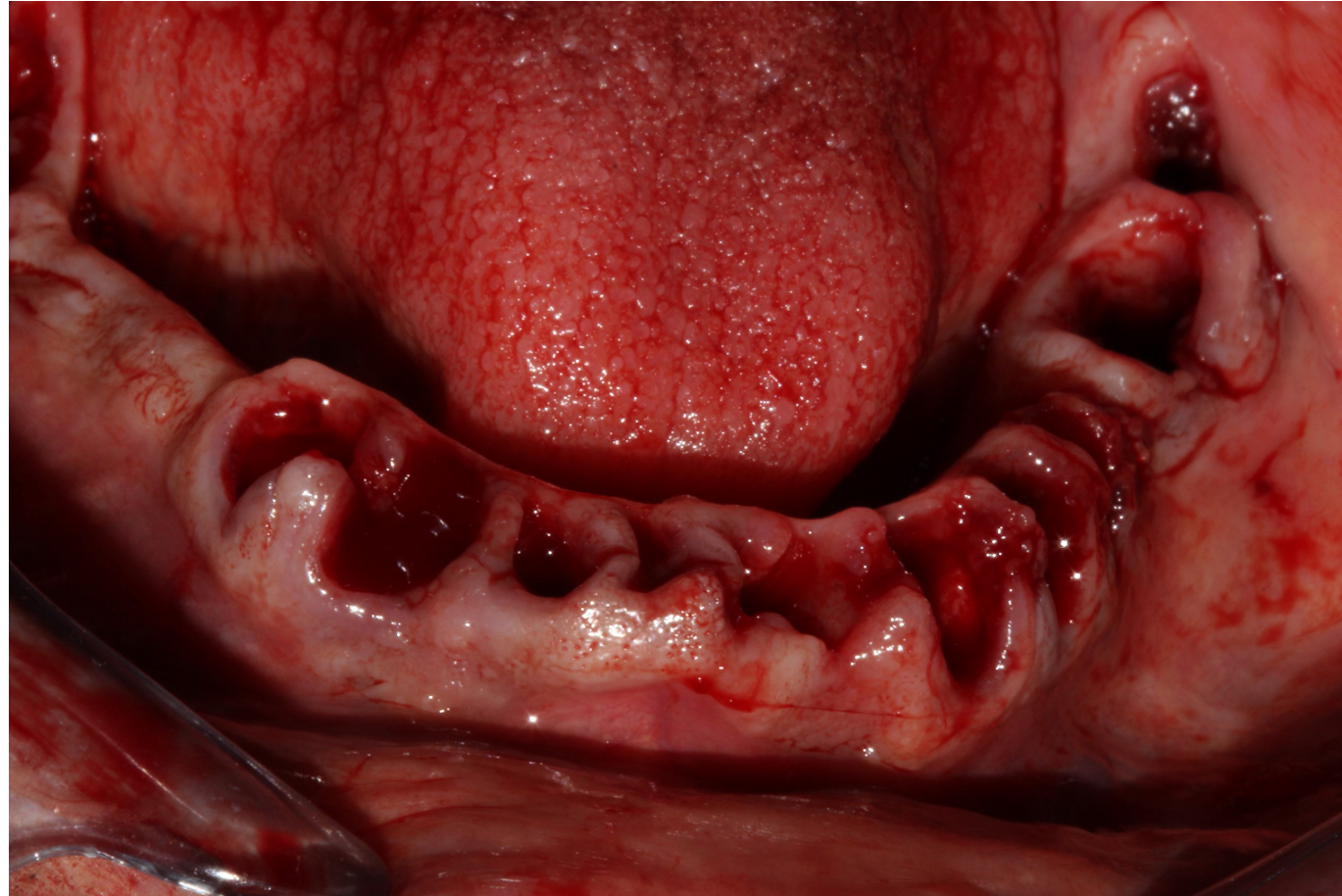
**I+DENT**  
[www.imasdent.es](http://www.imasdent.es)

phibo<sup>®</sup>

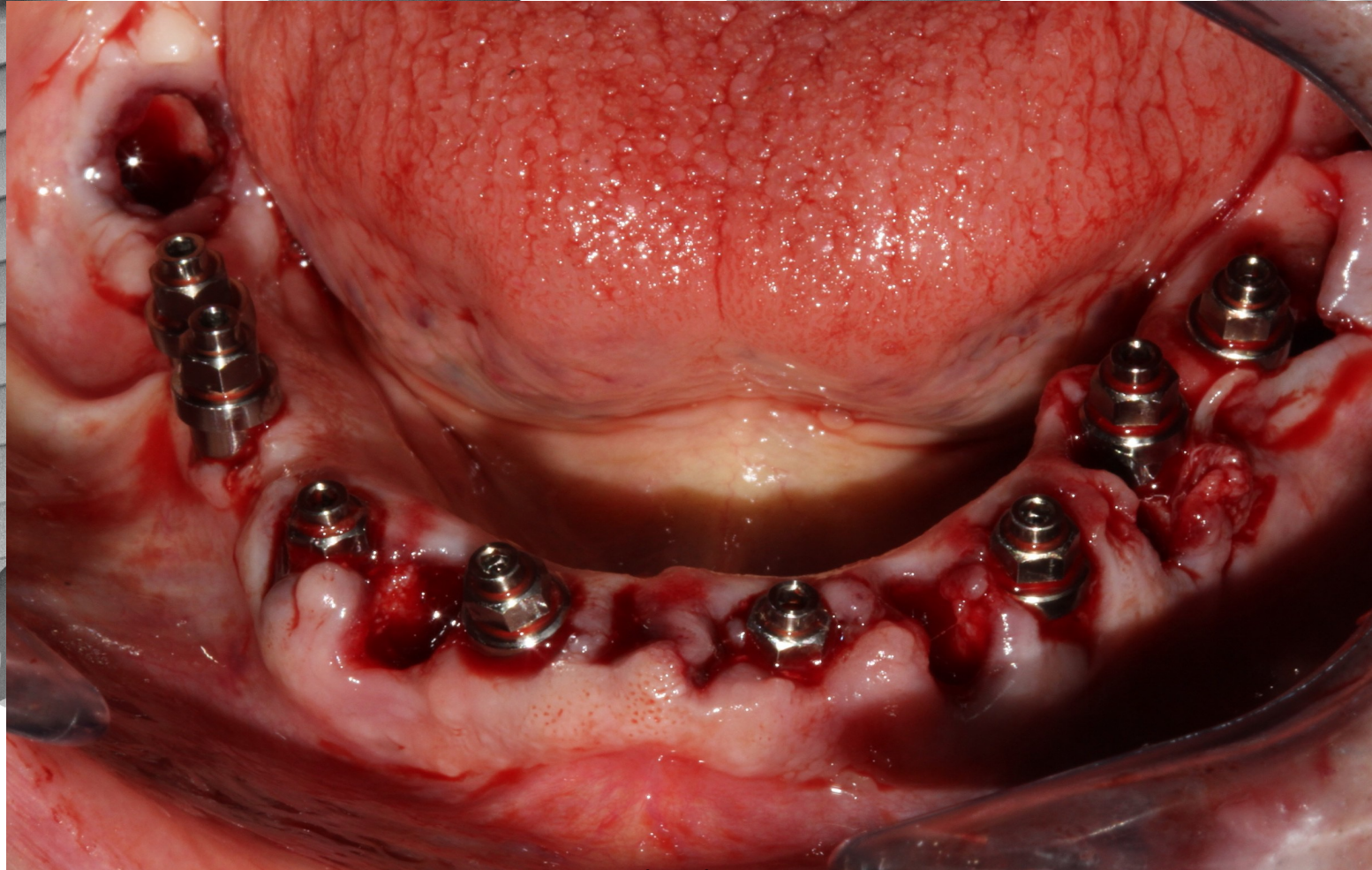
# IMAGEN INTRAORAL PREOPERATORIO



# INTRAOPERATORIO



# IMPLANTES INMEDIATOS POSTEXTRACCIÓN



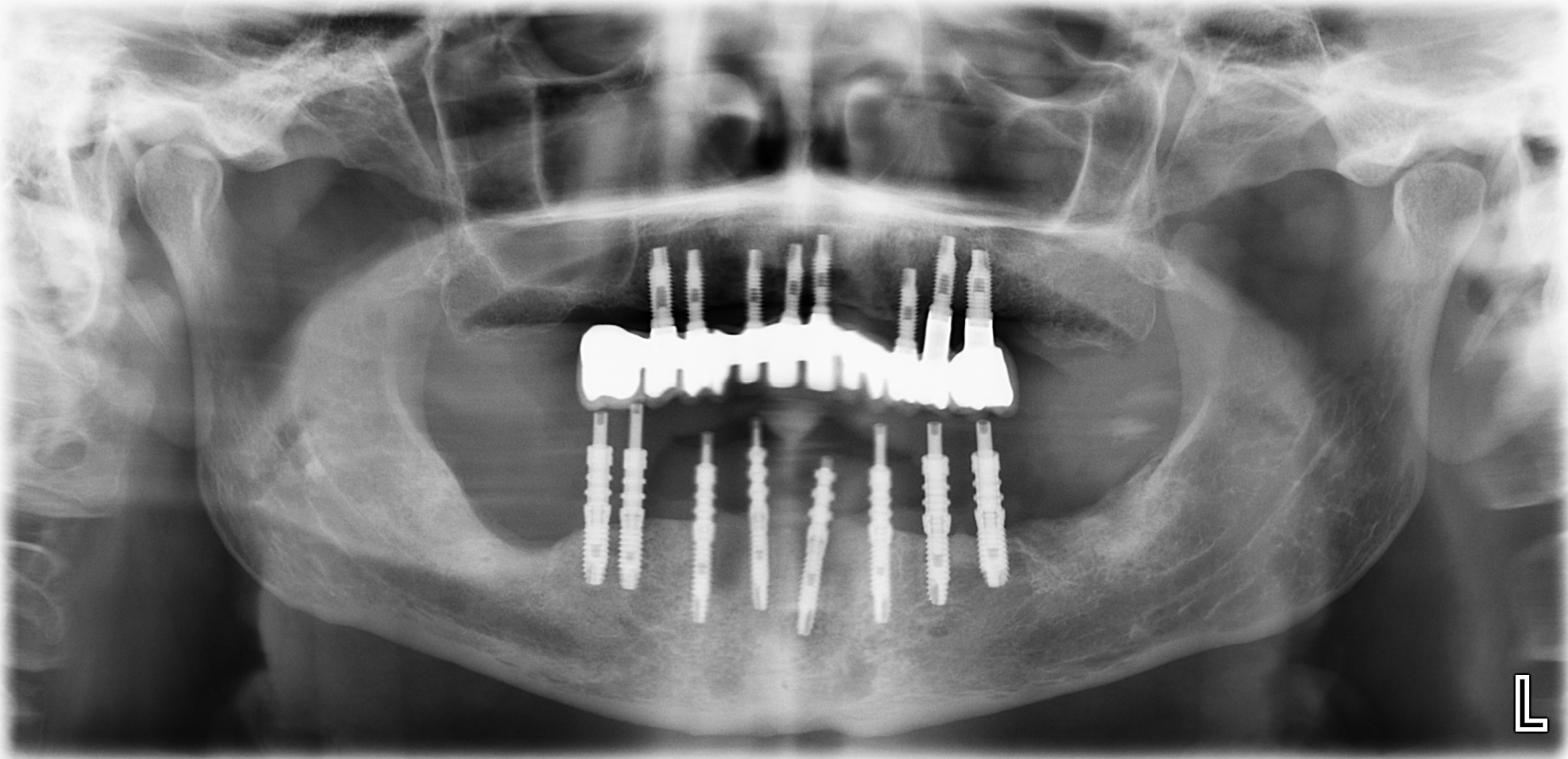
27/09/2022

**IMPLANTES INMEDIATOS POSTEXTRACCIÓN**



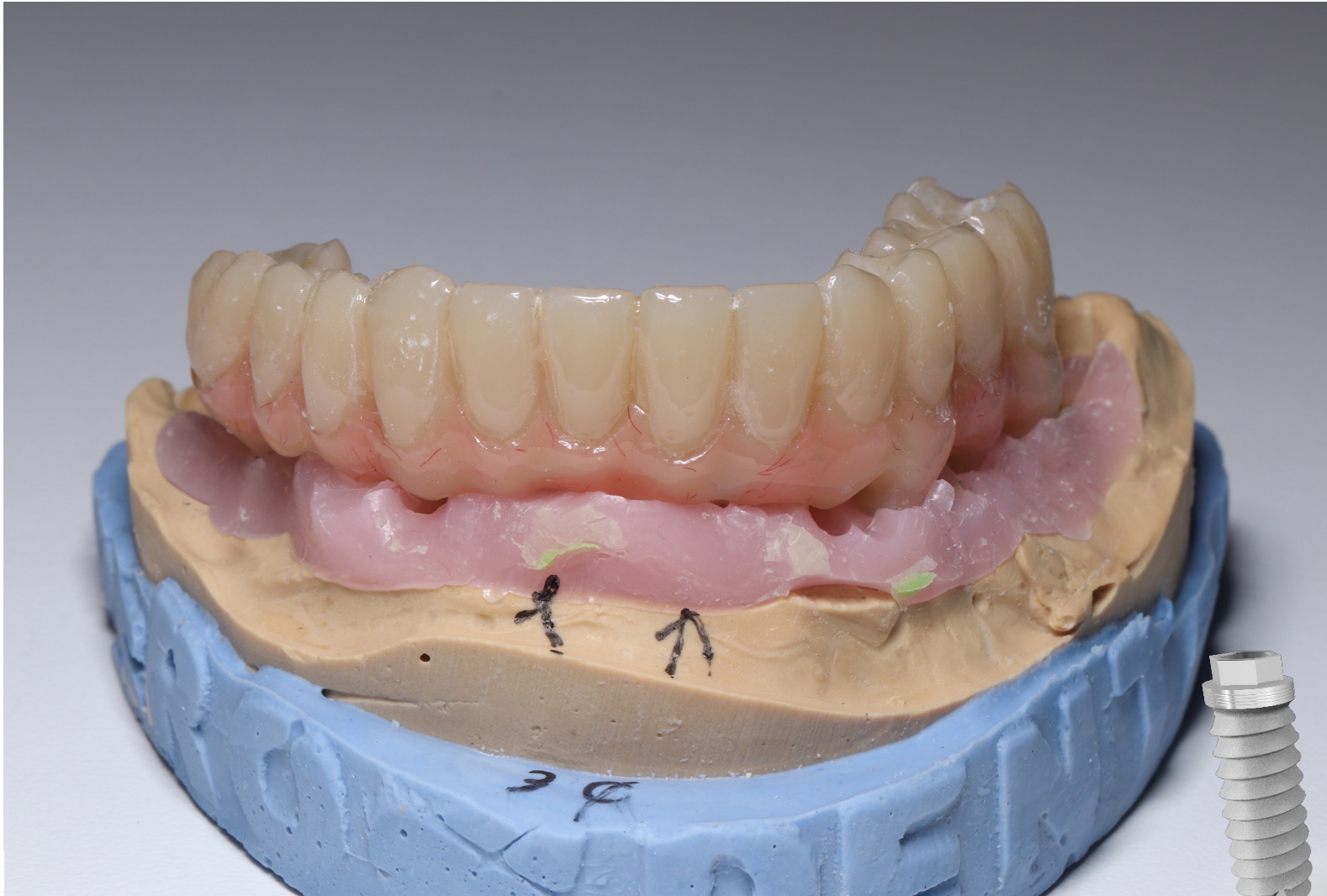
**I+DENT**  
[www.imasdent.es](http://www.imasdent.es)

phibo<sup>φ</sup>



27/09/2022

Toma de impresión para carga inmediata

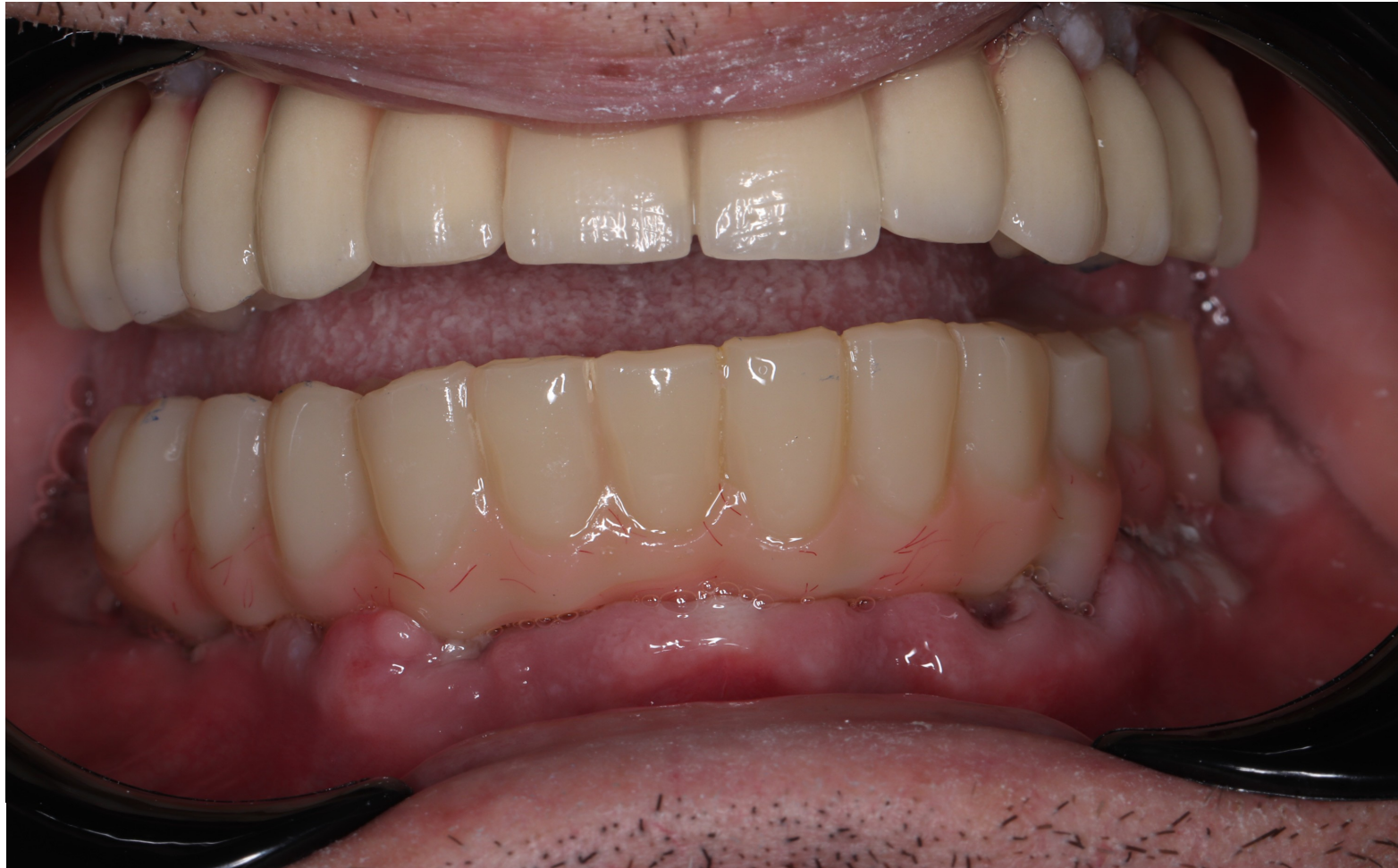

Provisional para carga Inmediata

phibo<sup>®</sup>

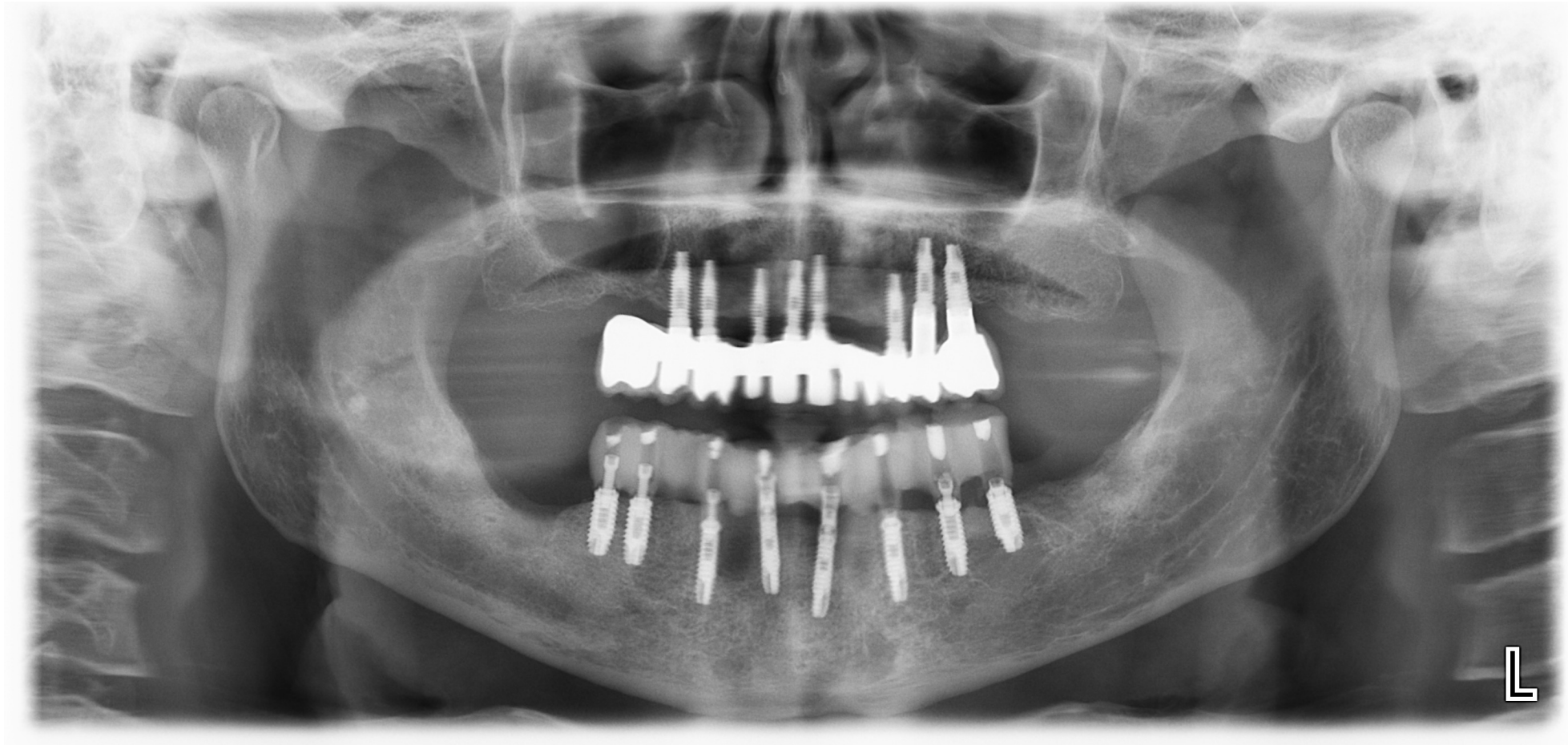


# PROTESIS INMEDIATA PROVISIONAL



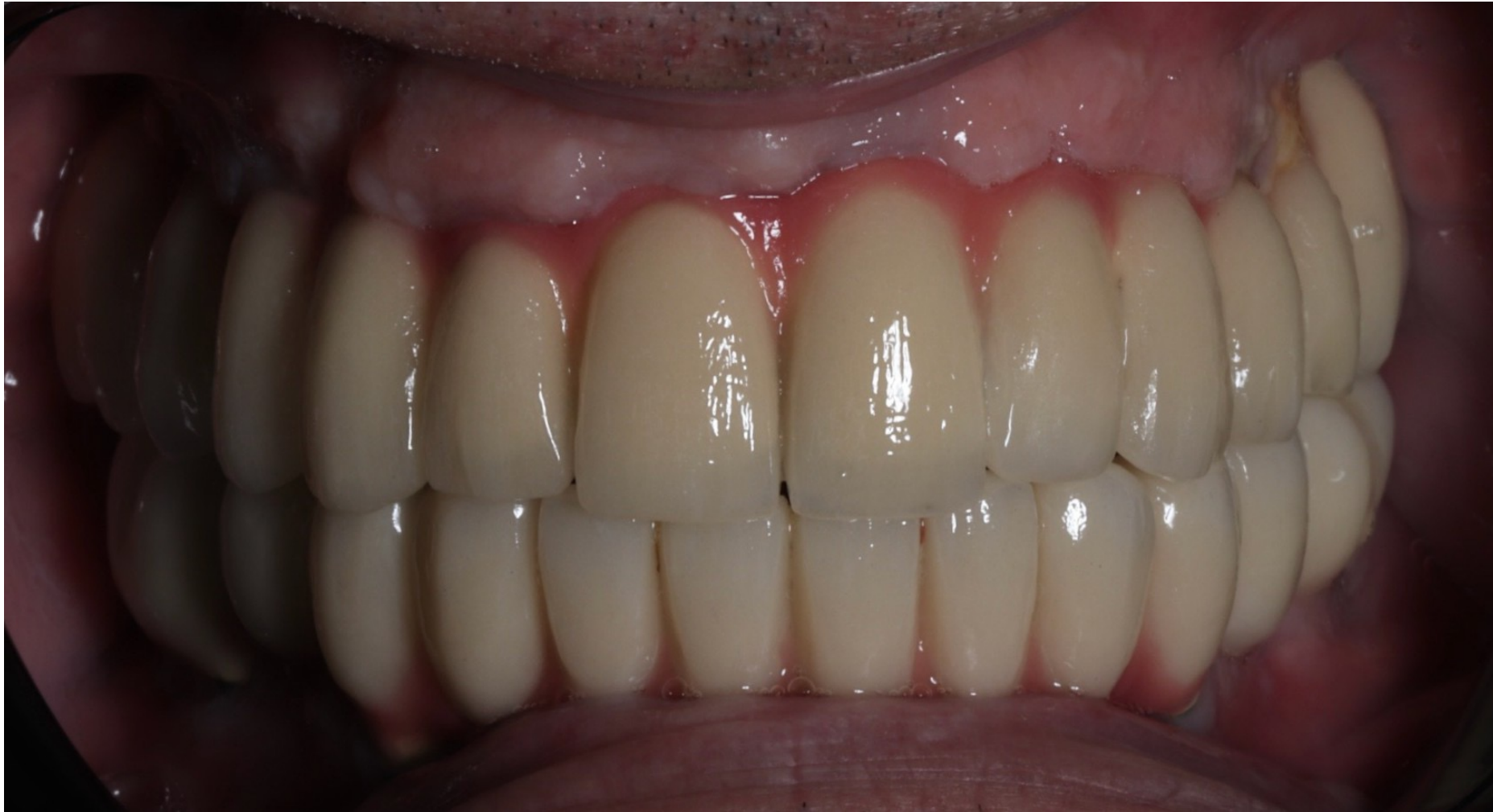28/09/2022

# RADIOGRAFÍA DE CONTROL



30/09/2022

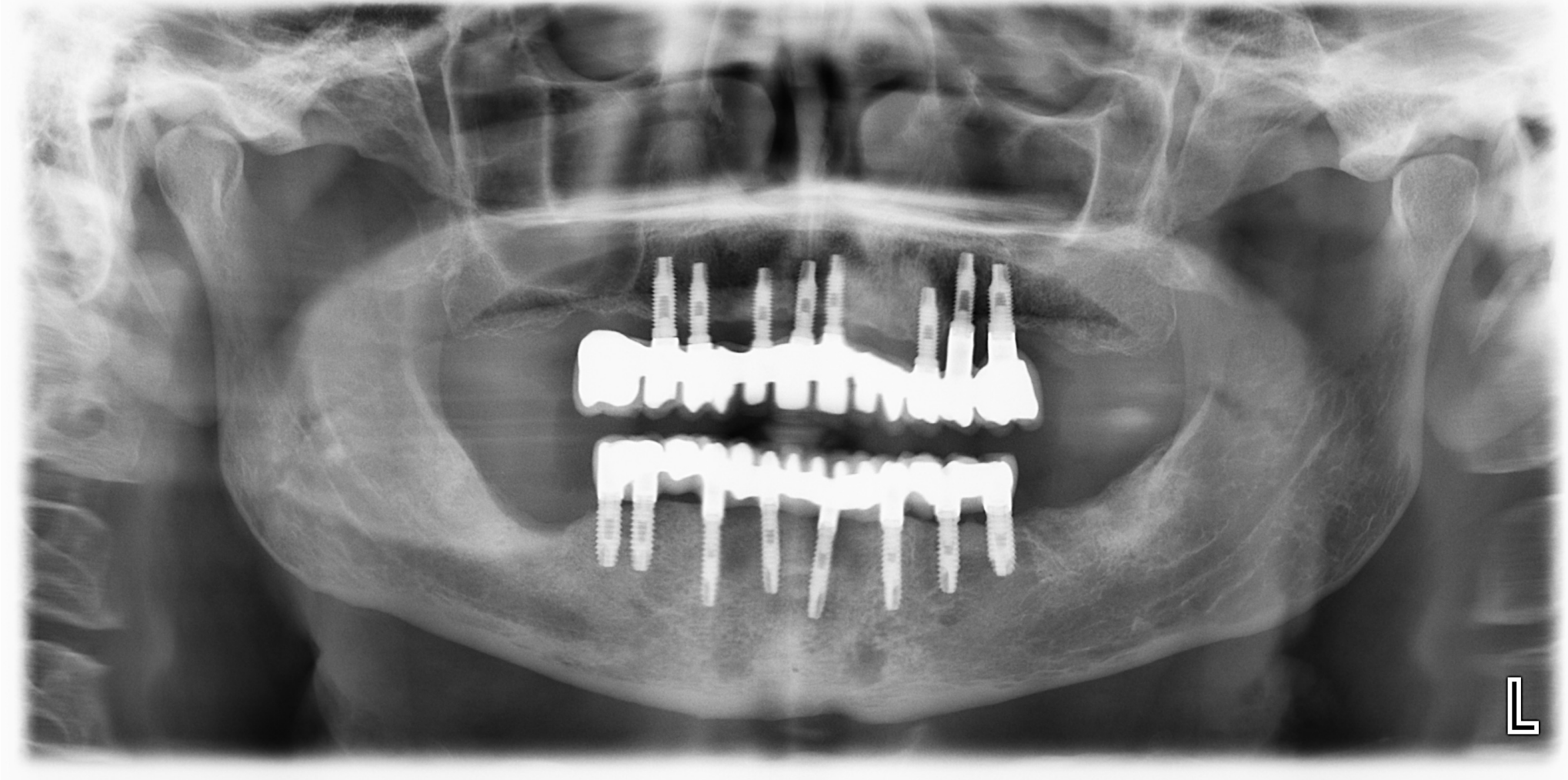
# PRÓTESIS METAL-PORCELANA DEFINITIVA



I+DENT  
[www.imasdent.es](http://www.imasdent.es)

phibo<sup>®</sup>

# RADIOGRAFIA DE CONTROL



06/03/2023

*Ambas arcadas Rehabilitadas con implantes TSH*