


COLOCACIÓN DE
DOS IMPLANTES
TSA DE PHIBO PARA
UNA
SOBREDENTADURA
MANDIBULAR.



Paciente de 82 años que acude a la consulta para rehabilitar la arcada inferior porque “me duele cuando como y quiero arreglármelo”

Paciente con Hipertensión y Diabética, no está recibiendo ningún tratamiento para la osteoporosis ni ningún tipo de anticoagulante o antiagregante.

Se le plantea realizar una sobredentadura inferior con colocación de implantes Phibo TSA[®] tras regularización ósea con piezomed[®]

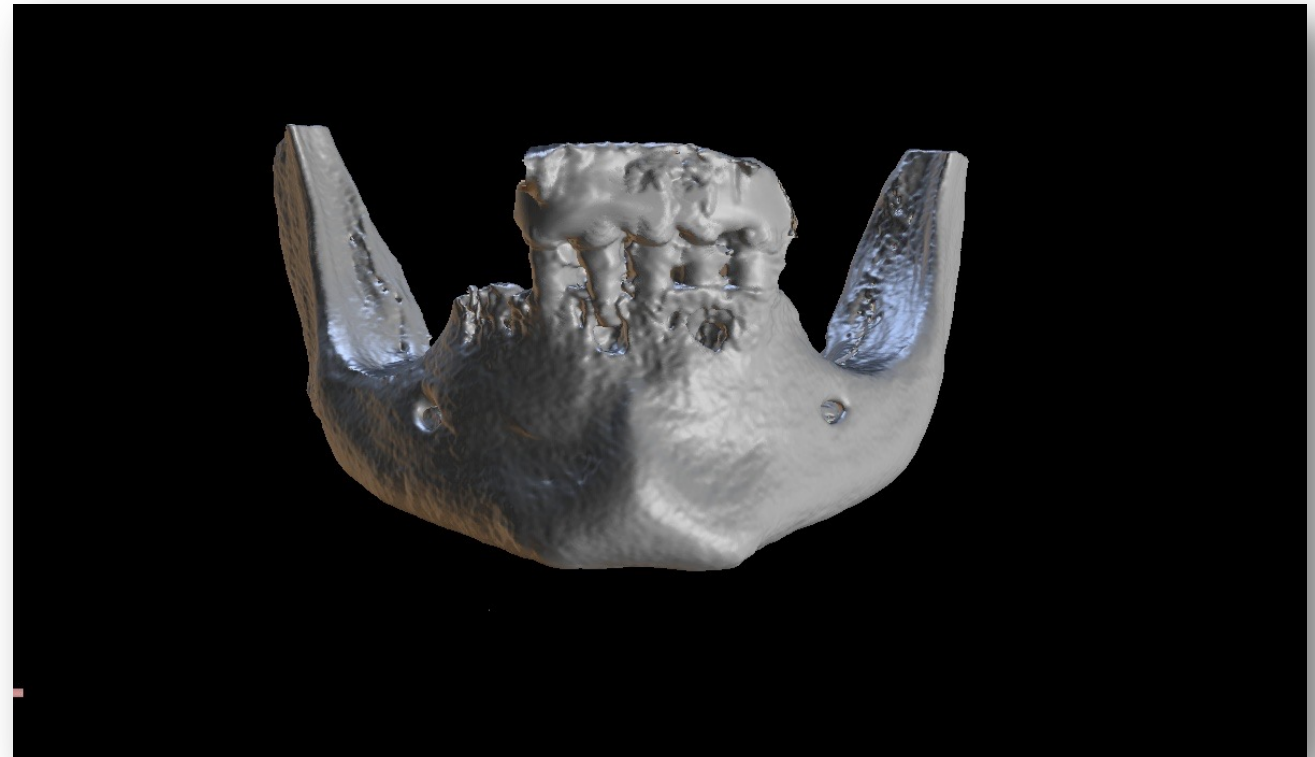


Fig 1: Reconstrucción tridimensional a través del CBCT donde se aprecia los grandes defectos verticales en sectores posteriores mandibulares, así como el mal estado de los dientes remanentes.

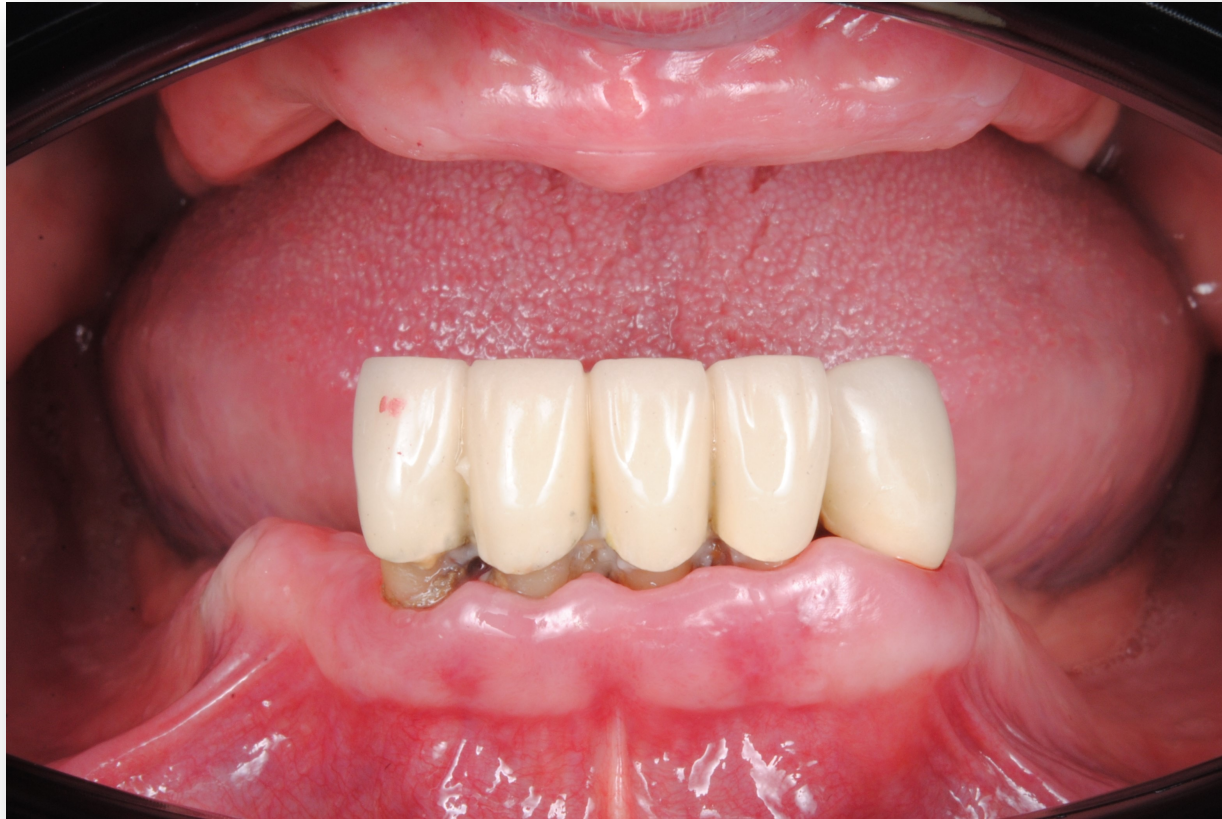

Fig 2: Fotografía intraoral donde vemos el gran defecto de sectores posteriores mandibulares que nos condicionarían en la colocación de los implantes así como en el diseño de la futura prótesis.

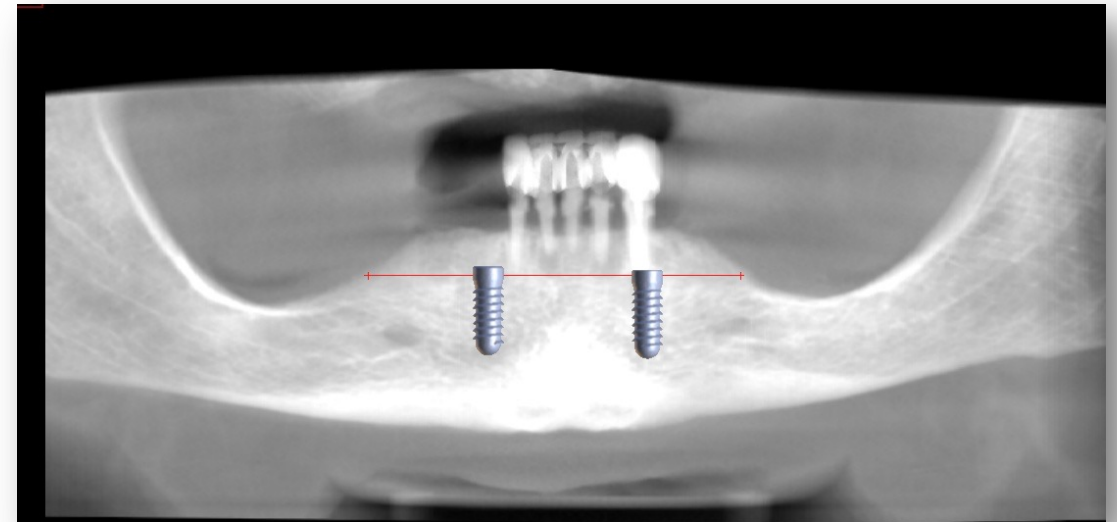


Fig 3: Planificación sobre el CBCT de la colocación de dos implantes Phibo TSA® S4*11,5 así como de la regularización

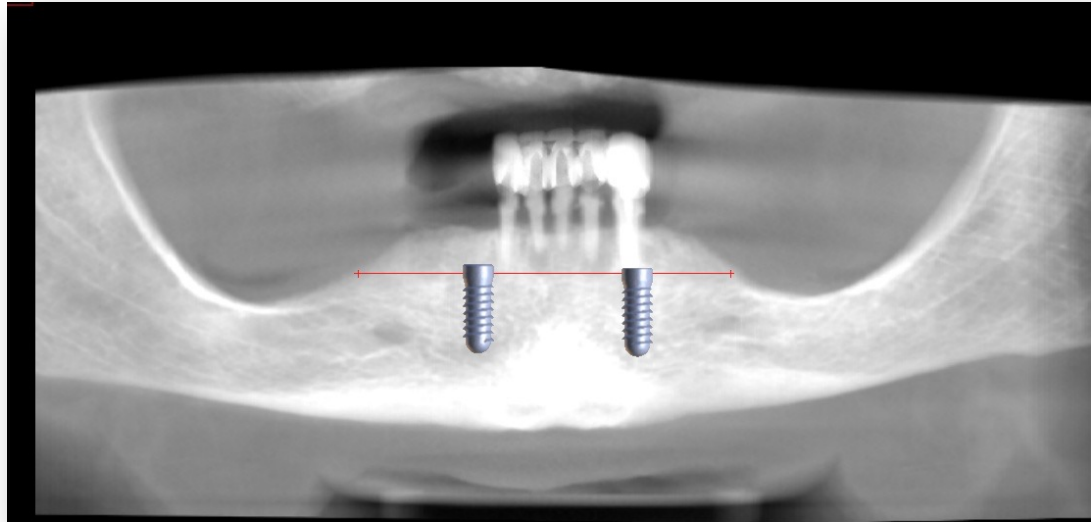


Fig 3: Planificación sobre el CBCT de la colocación de dos implantes Phibo TSA[®] S4*11,5 así como de la regularización

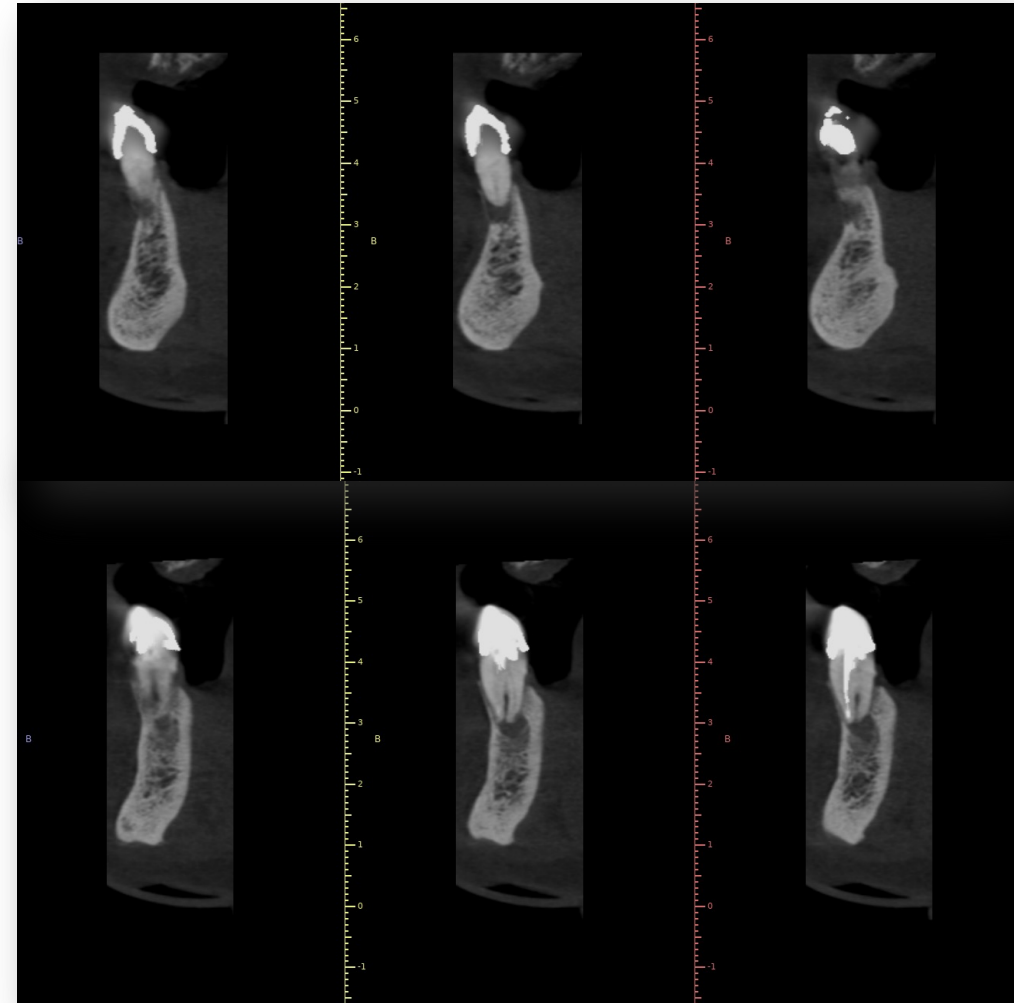


Fig 4: Cortes del CBCT en la zona del 42 y del 33.

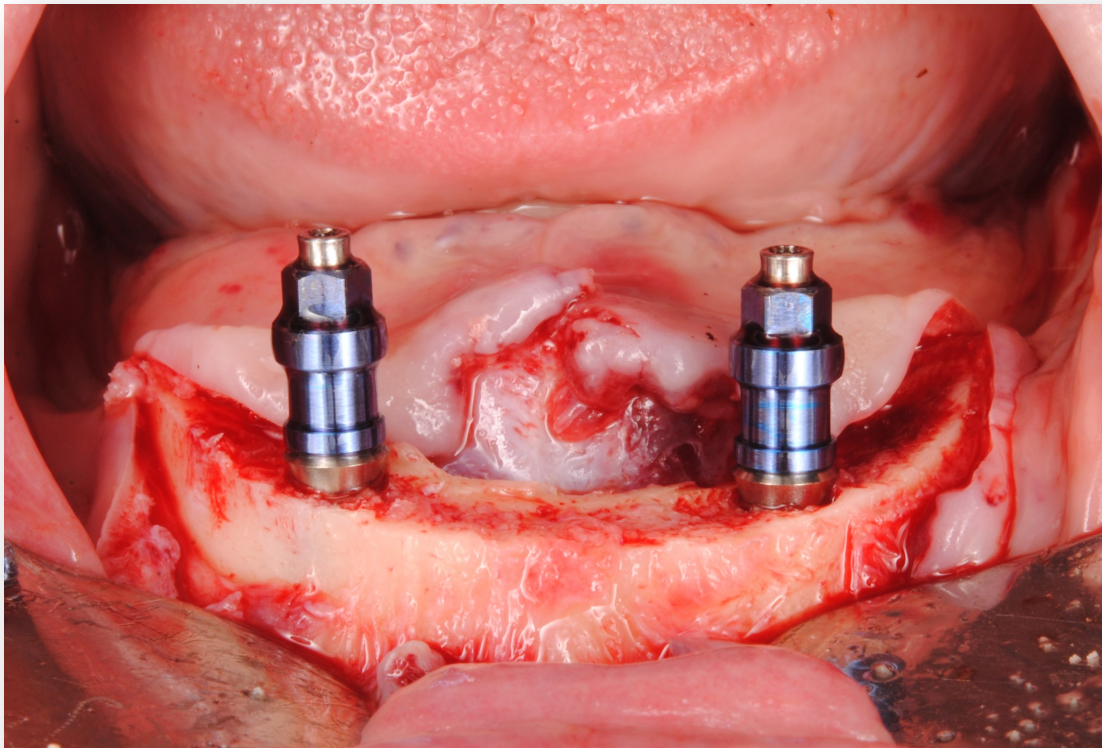


Fig 5: Fotografía frontal con la colocación de los implantes tras regularización ósea.

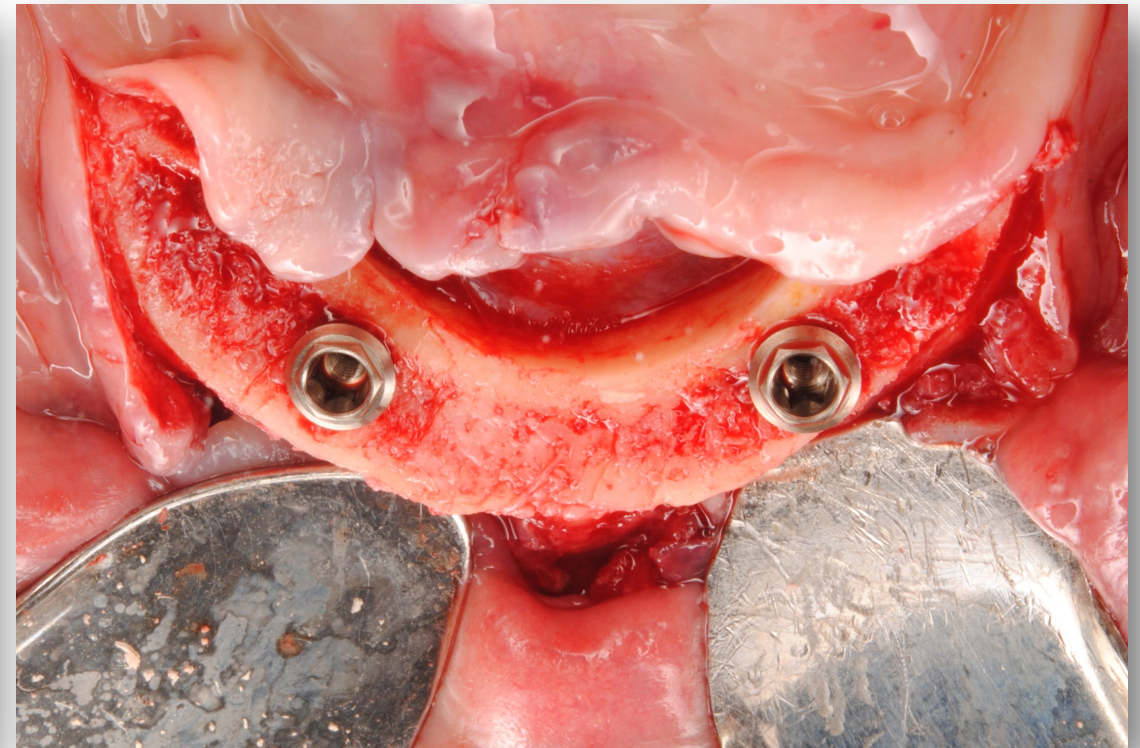


Fig 6: Fotografía oclusal tras colocación de implantes.

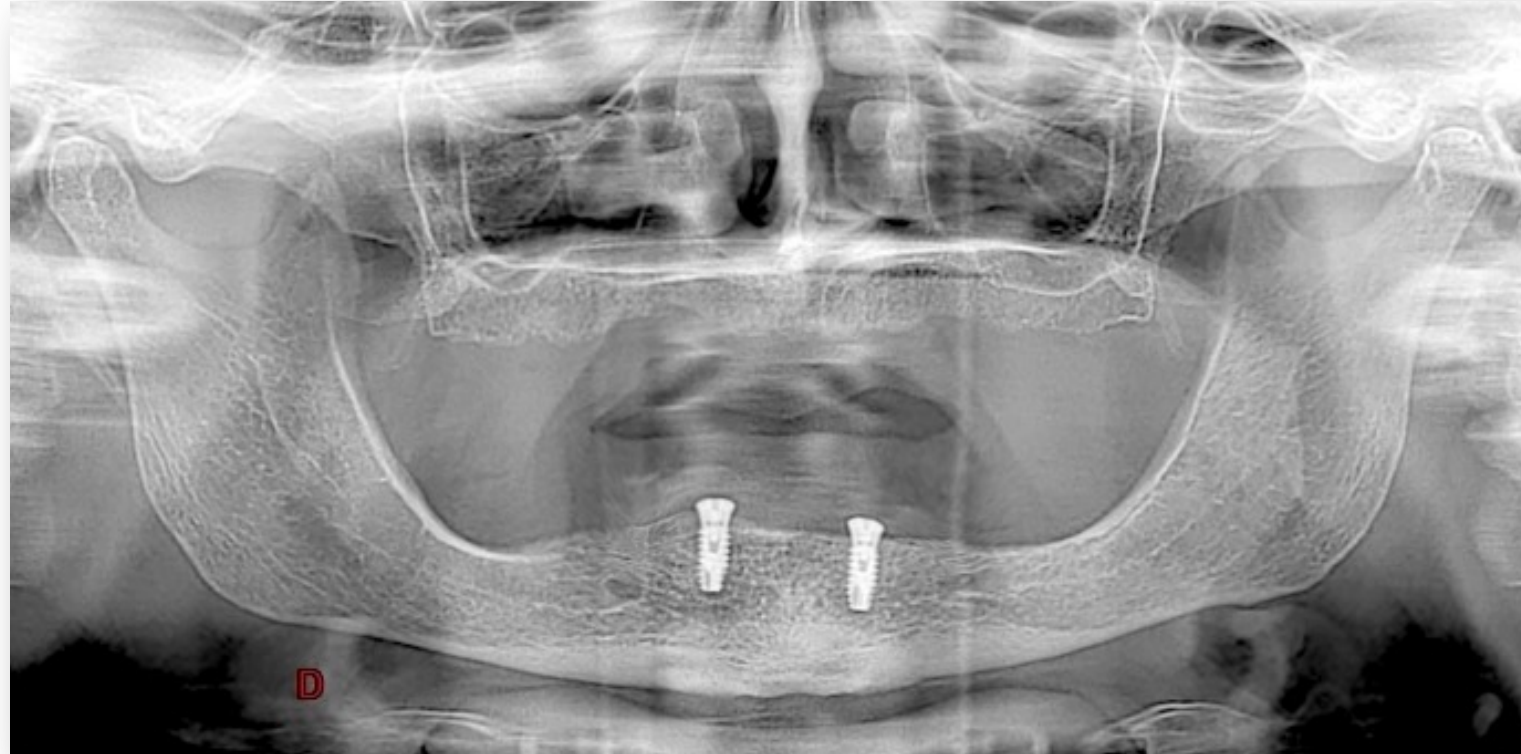


Fig 7: Ortopantomografía tras cirugía.

COLOCACIÓN DE
DOS IMPLANTES
TSA DE PHIBO PARA
UNA
SOBREDENTADURA
MANDIBULAR.

