


Marzo - 2023


CARLOS POLIS
CIRUGÍA Y REHABILITACIÓN ORAL

Oral Implants

Implante inmediato

Aurea Evo 4,8x10mm



 @carlos_polis_dds

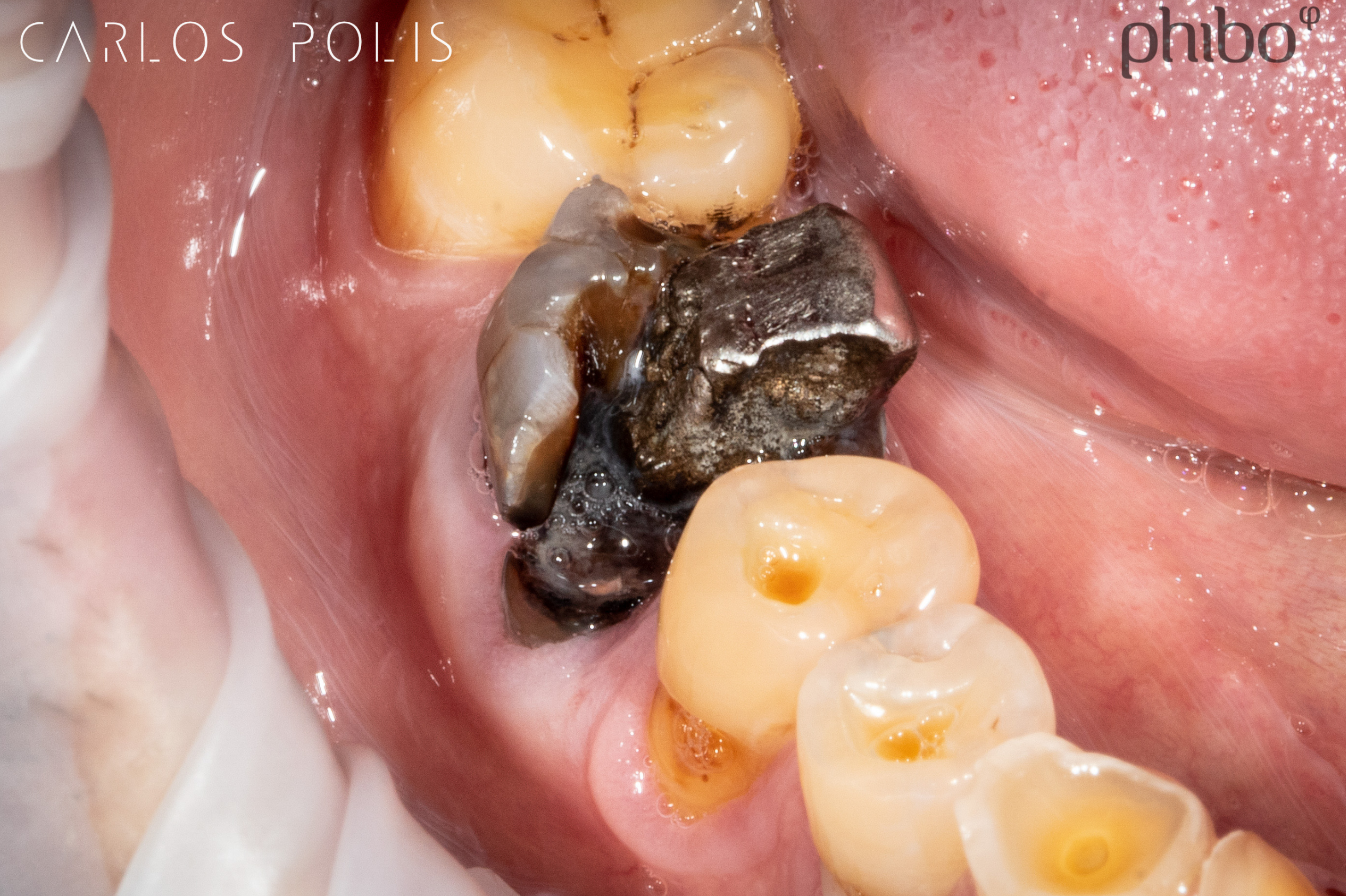CARLOS POLIS

CIRUGÍA Y REHABILITACIÓN ORAL

phibo[®]

Molar no restaurable

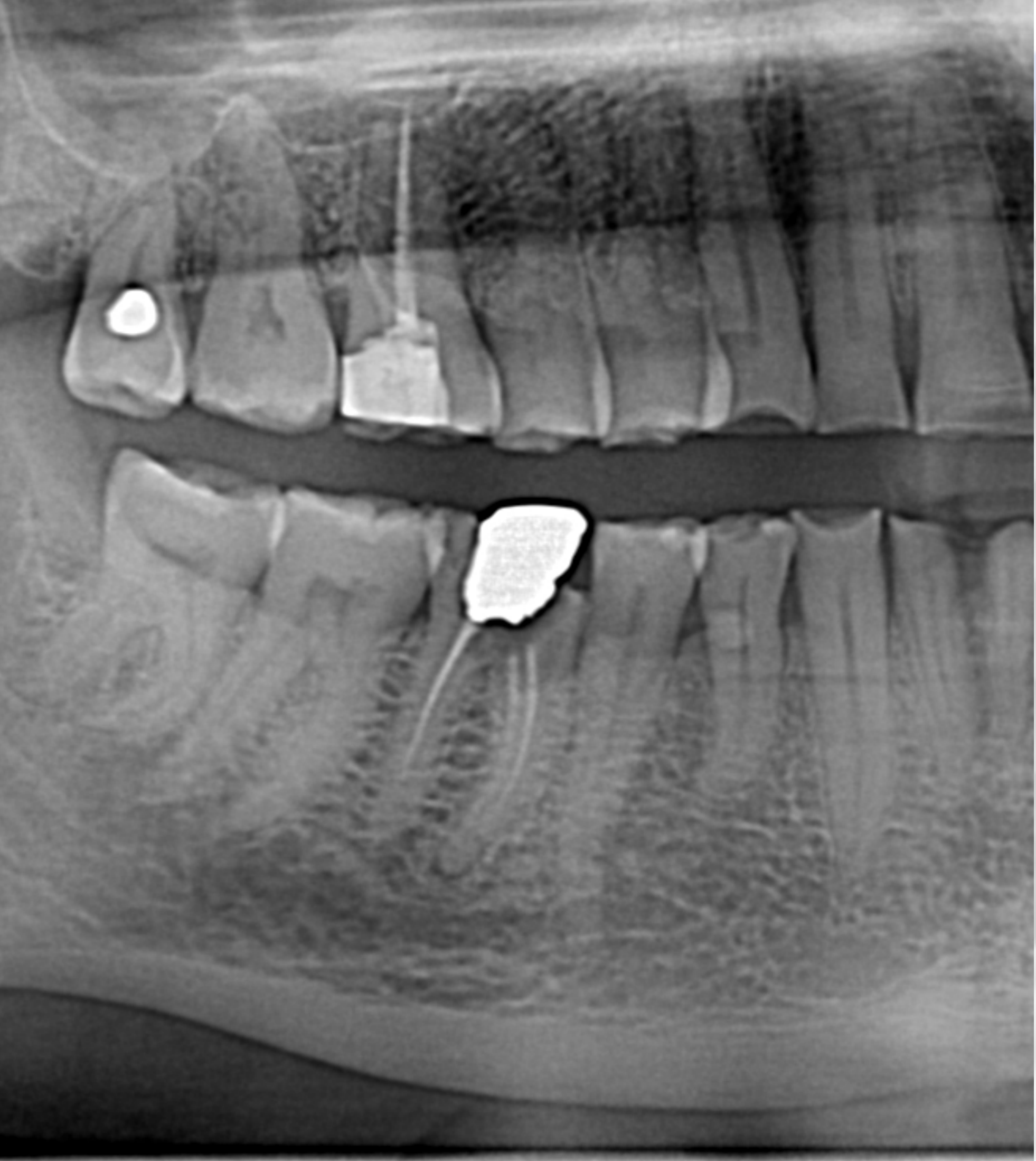Posición 4.6



CARLOS POLIS


CIRUGÍA Y REHABILITACIÓN ORAL

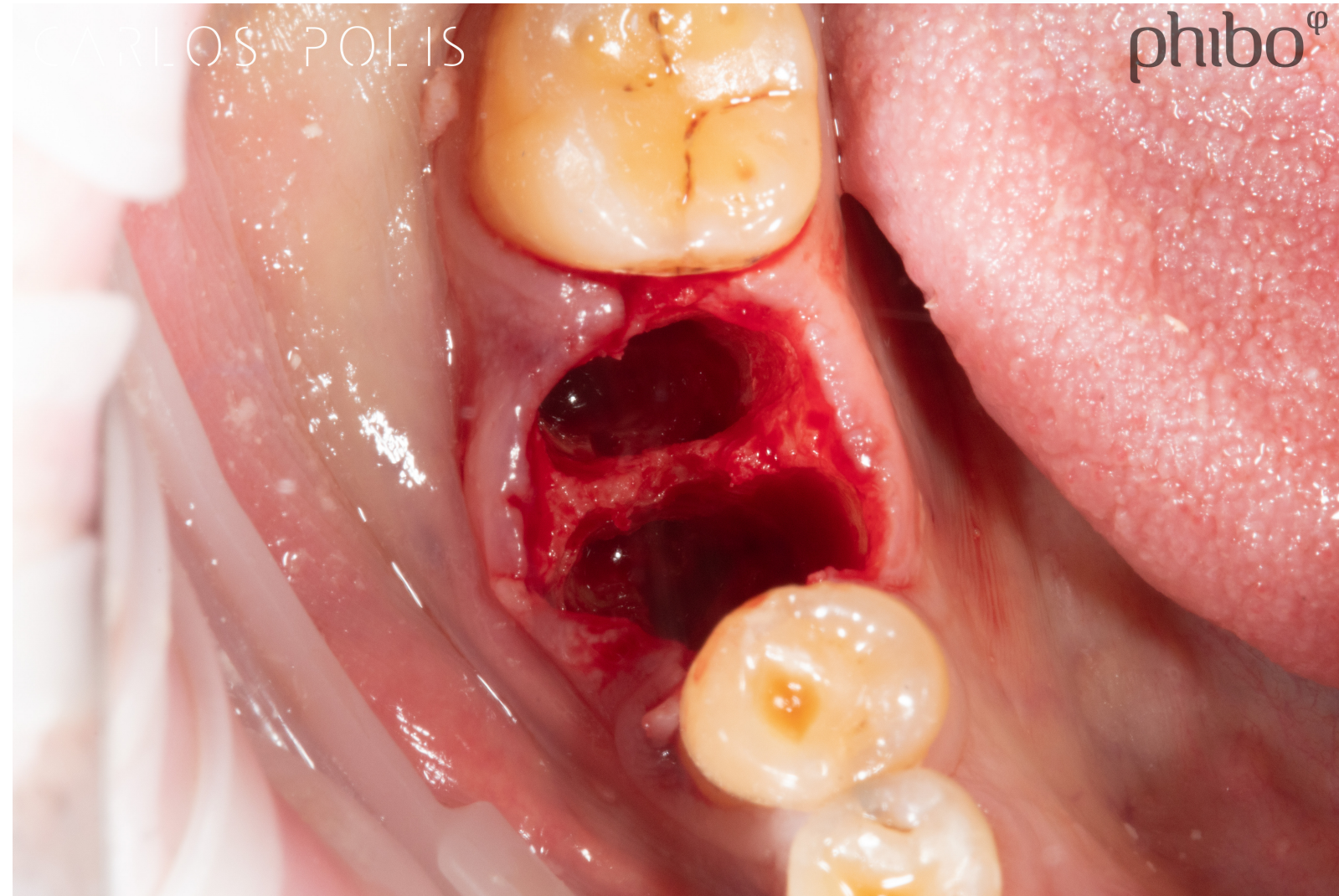phibo^φ



**Ortopantomografía
inicial**

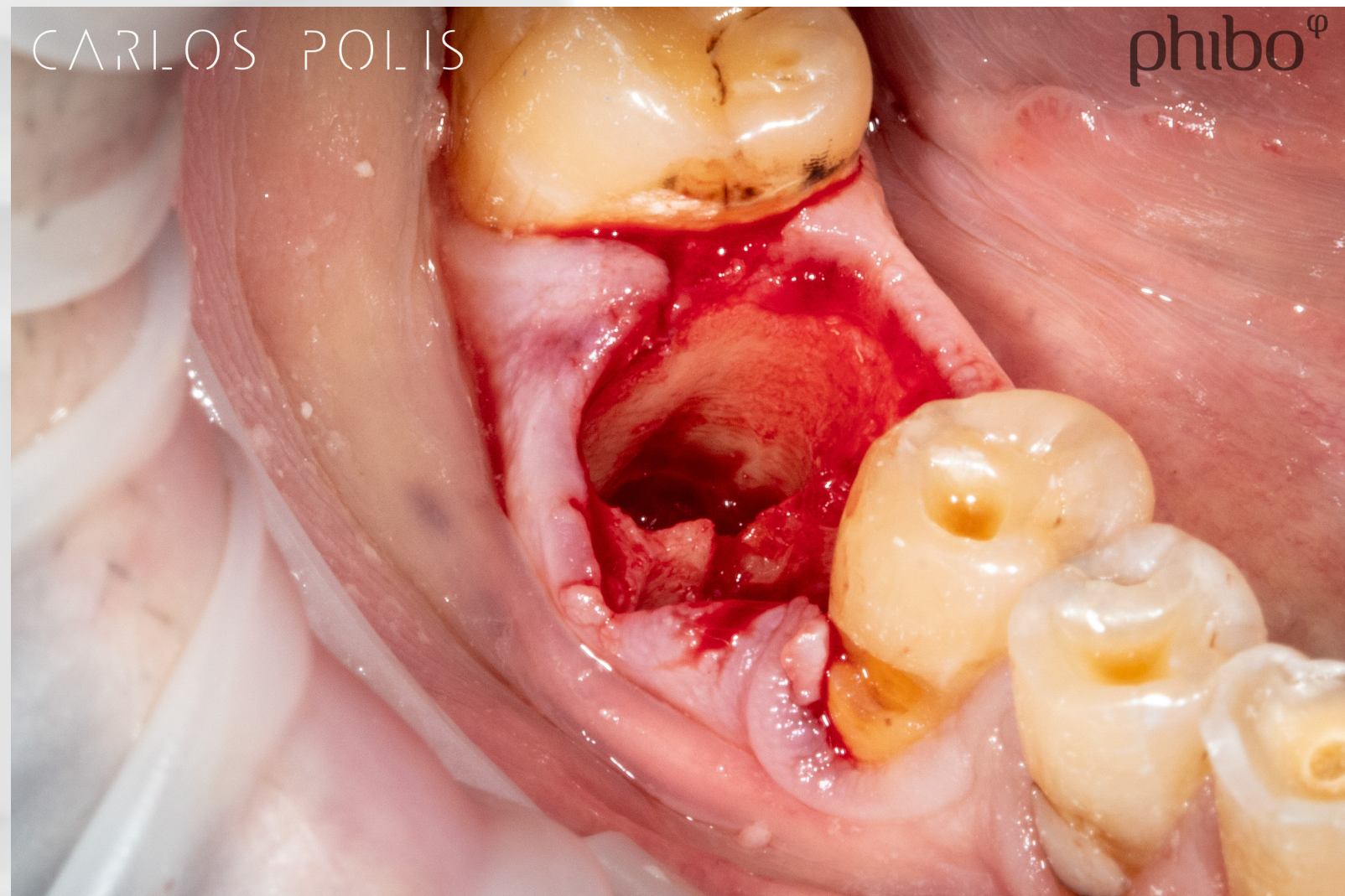
Marzo - 2023

 @carlos_polis_dds



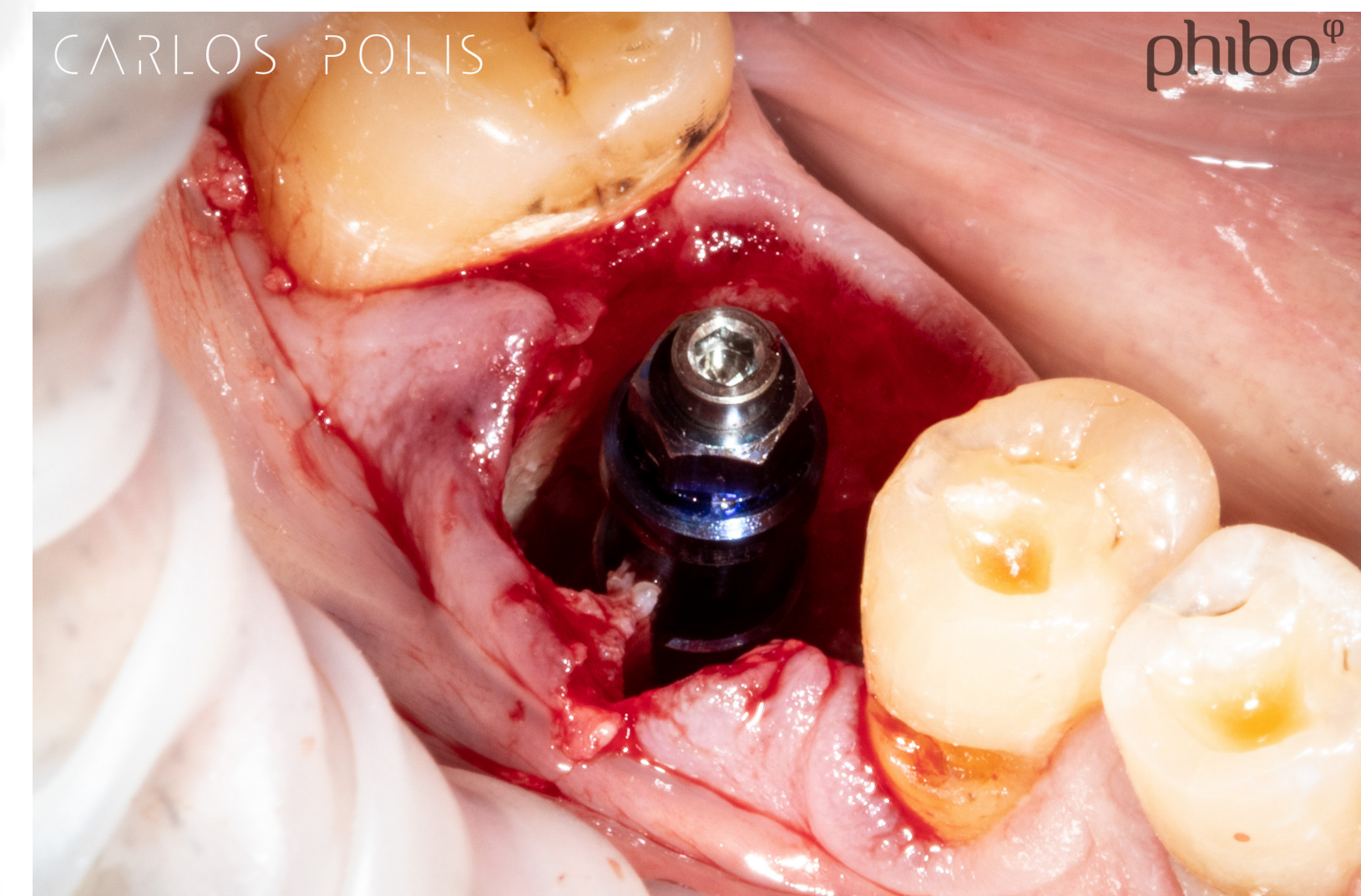
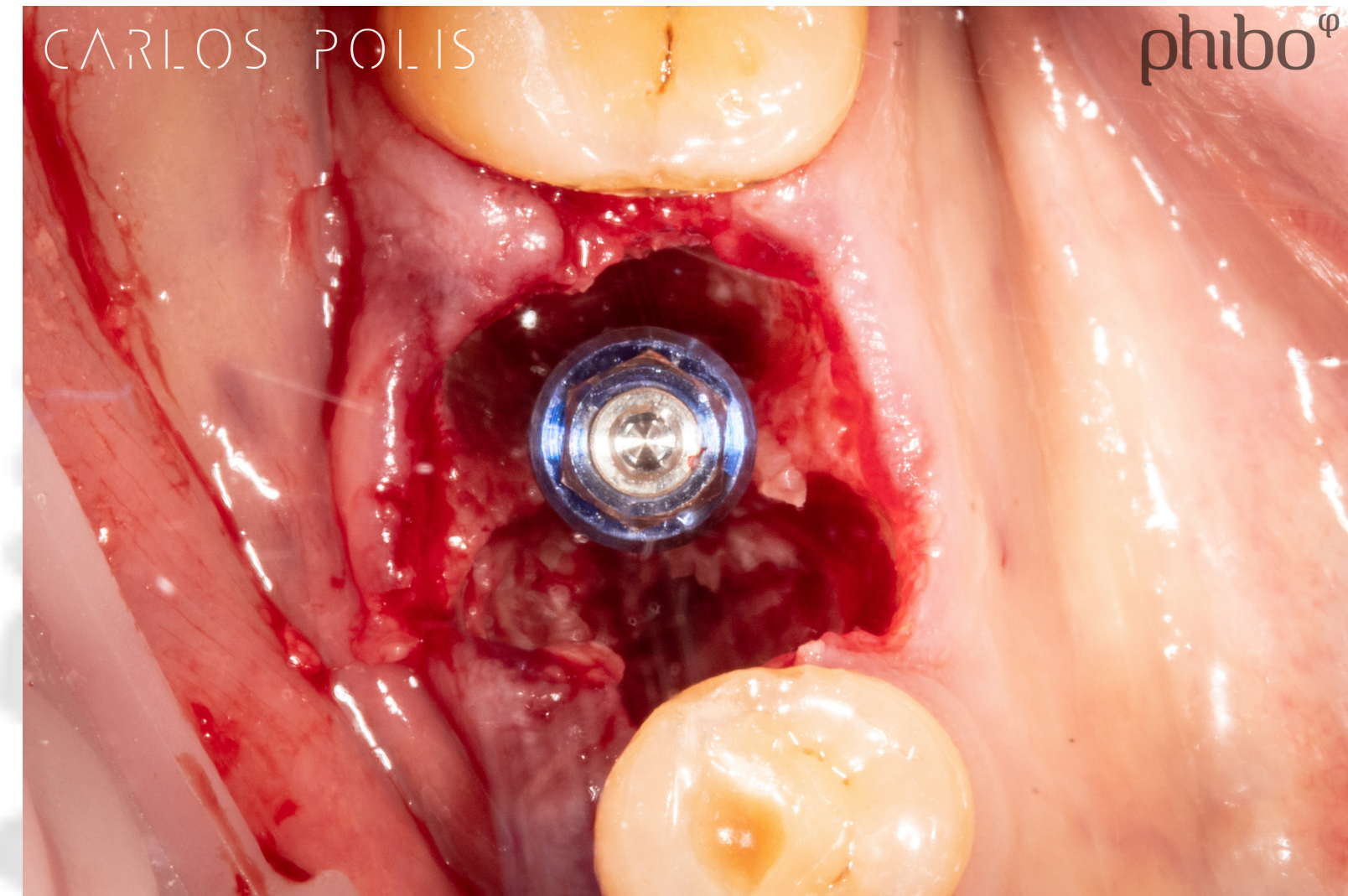
Extracción y legrado

Osteotomía en el tabique



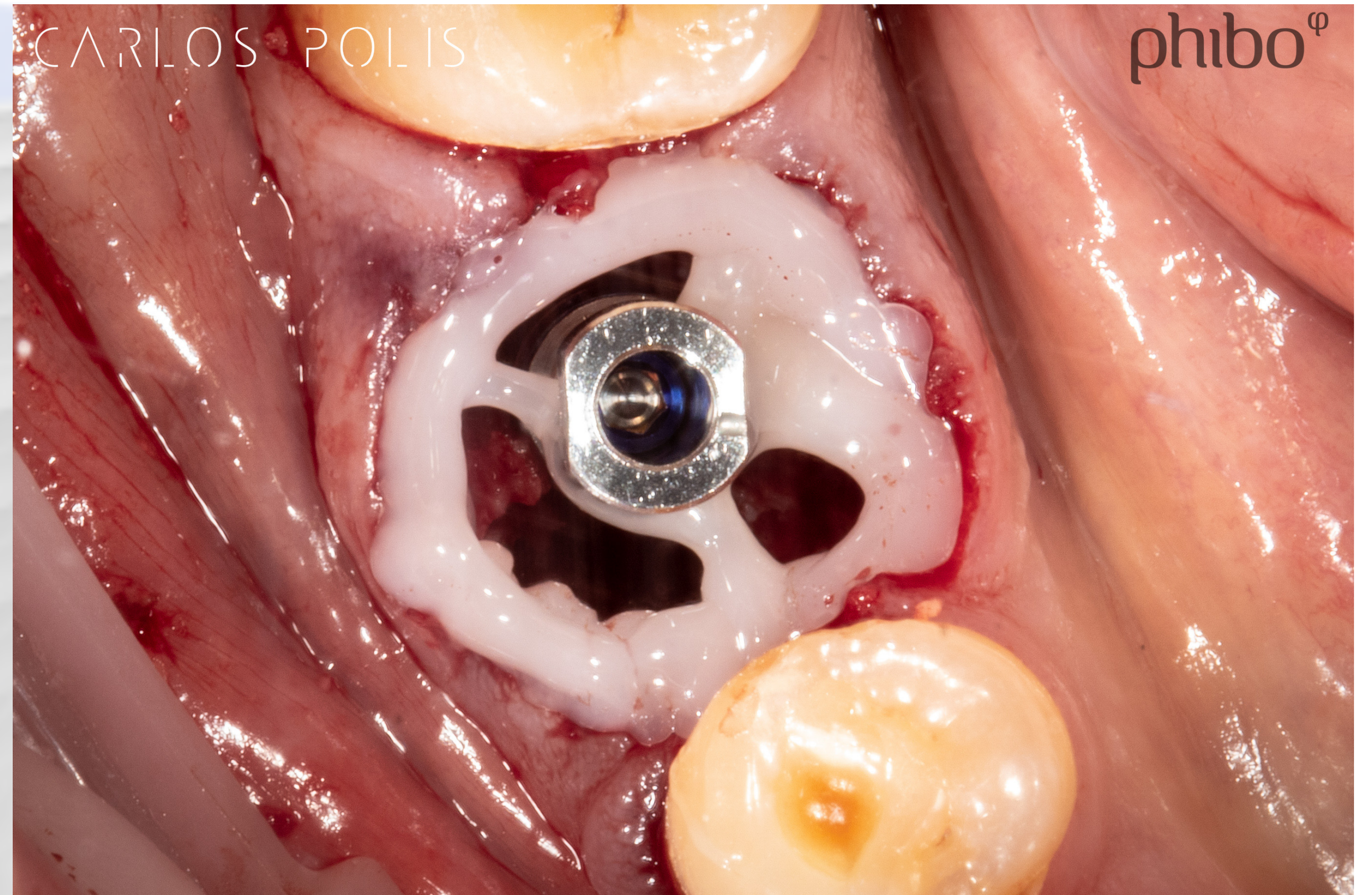
Colocación de implante inmediato en el tabique

Implante Phibo Aurea Evo 4.8x10mm
En posición subcrestal



Colocación de pilar de titanio

Delimitación del alveolo
con composite fluido



CARLOS POLIS

CIRUGÍA Y REHABILITACIÓN ORAL

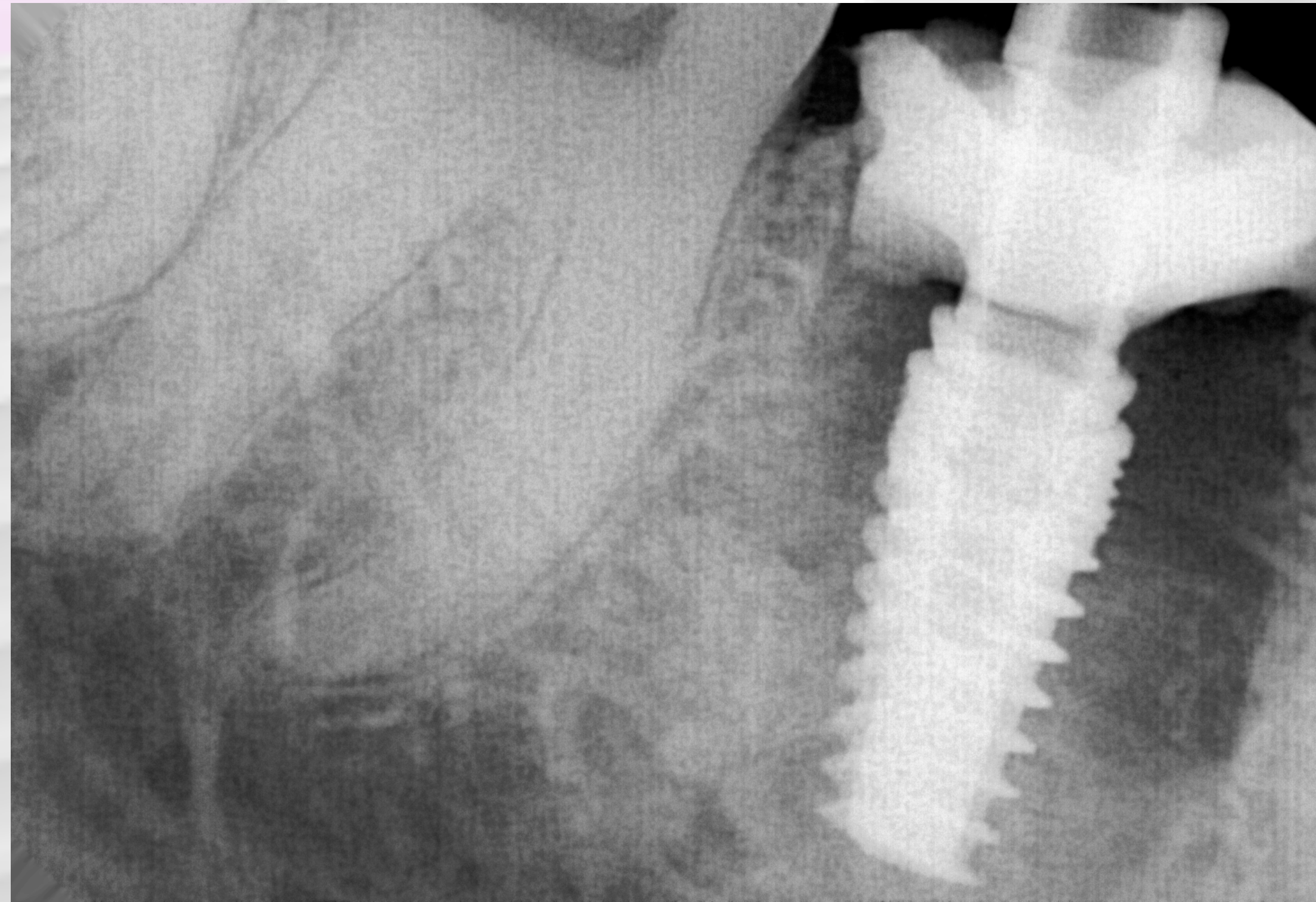
phibo^φ

CARLOS POLIS



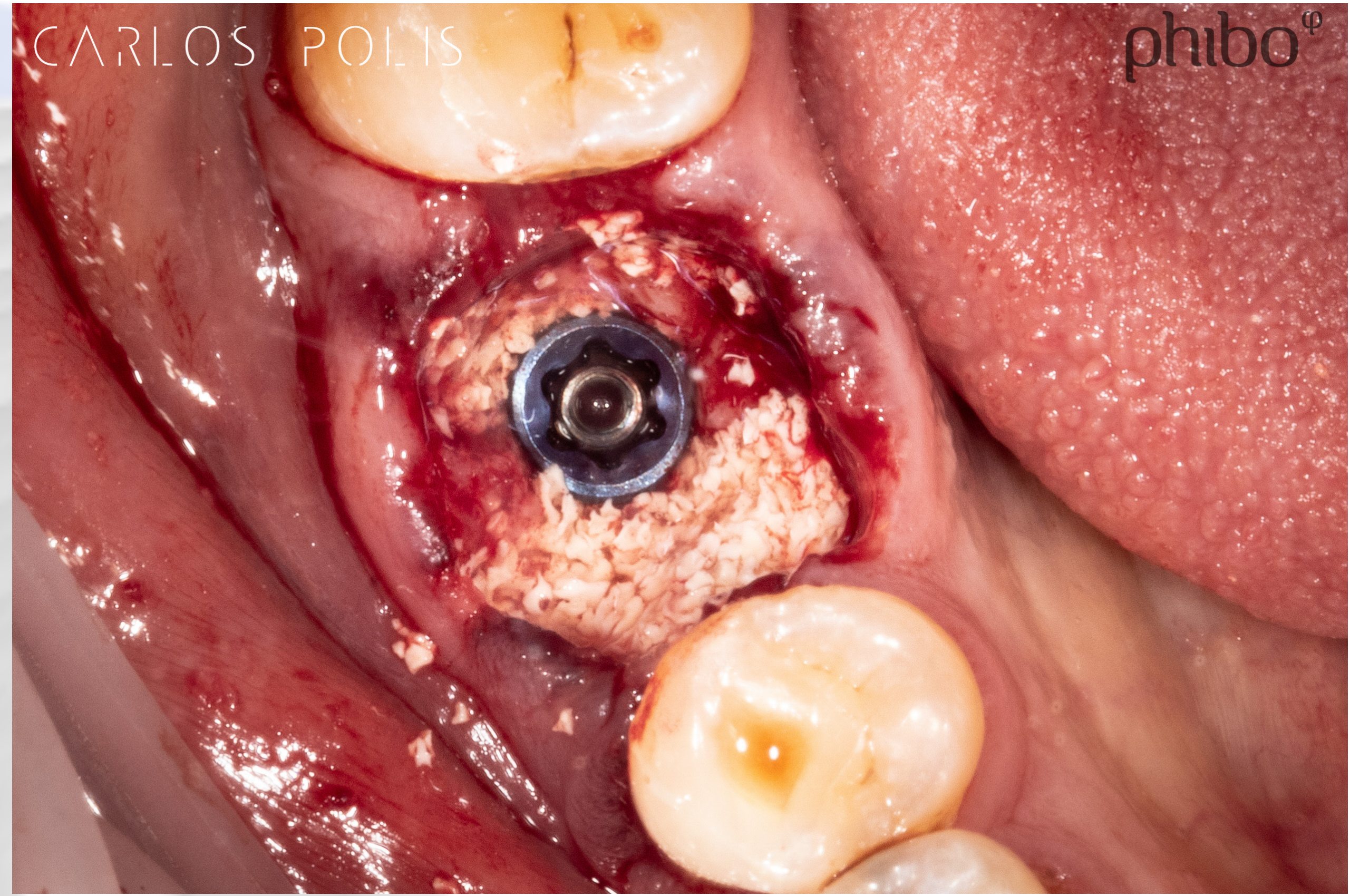
Conformación de perfil de emergencia

Pulido del composite



Rx. Periapical Intraoperatoria con pilar

Relleno de alveolo con xenoinjerto

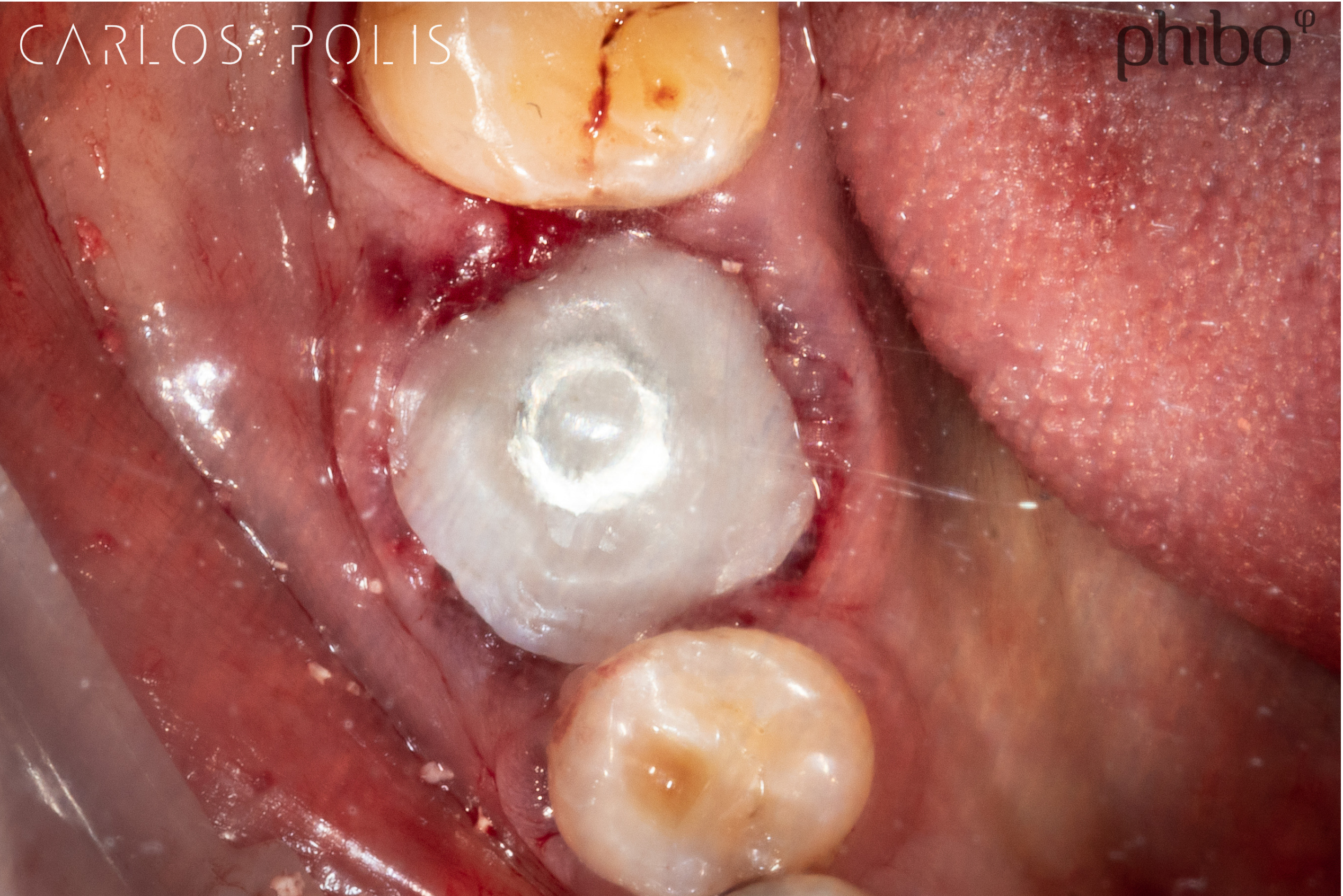

CARLOS POLIS


CIRUGÍA Y REHABILITACIÓN ORAL

phibo^φ

Pilar de cicatrización customizado



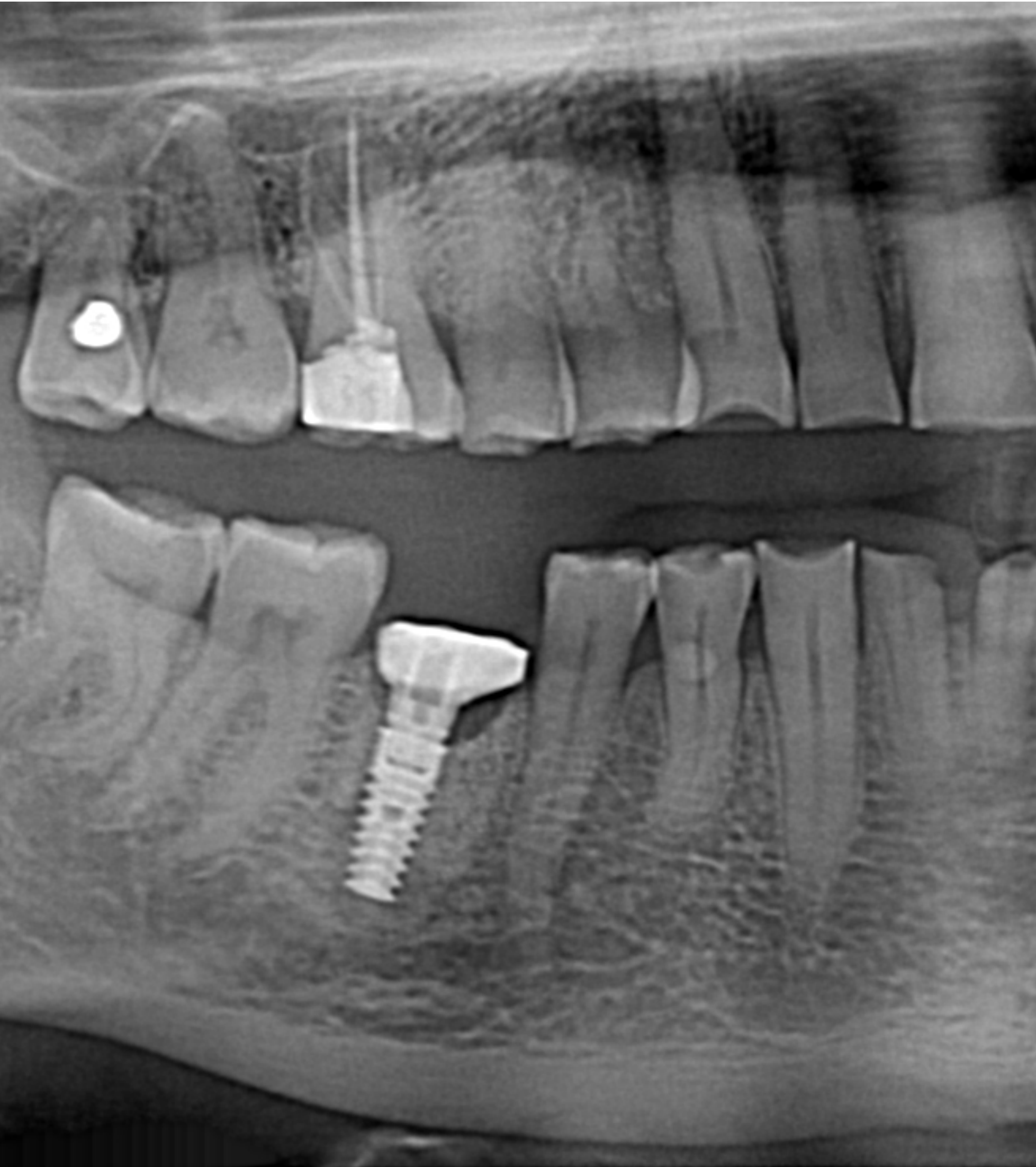
Marzo - 2023

 @carlos_polis_dds

CARLOS POLIS


CIRUGÍA Y REHABILITACIÓN ORAL

phibo^φ



Ortopantomografía postoperatoria

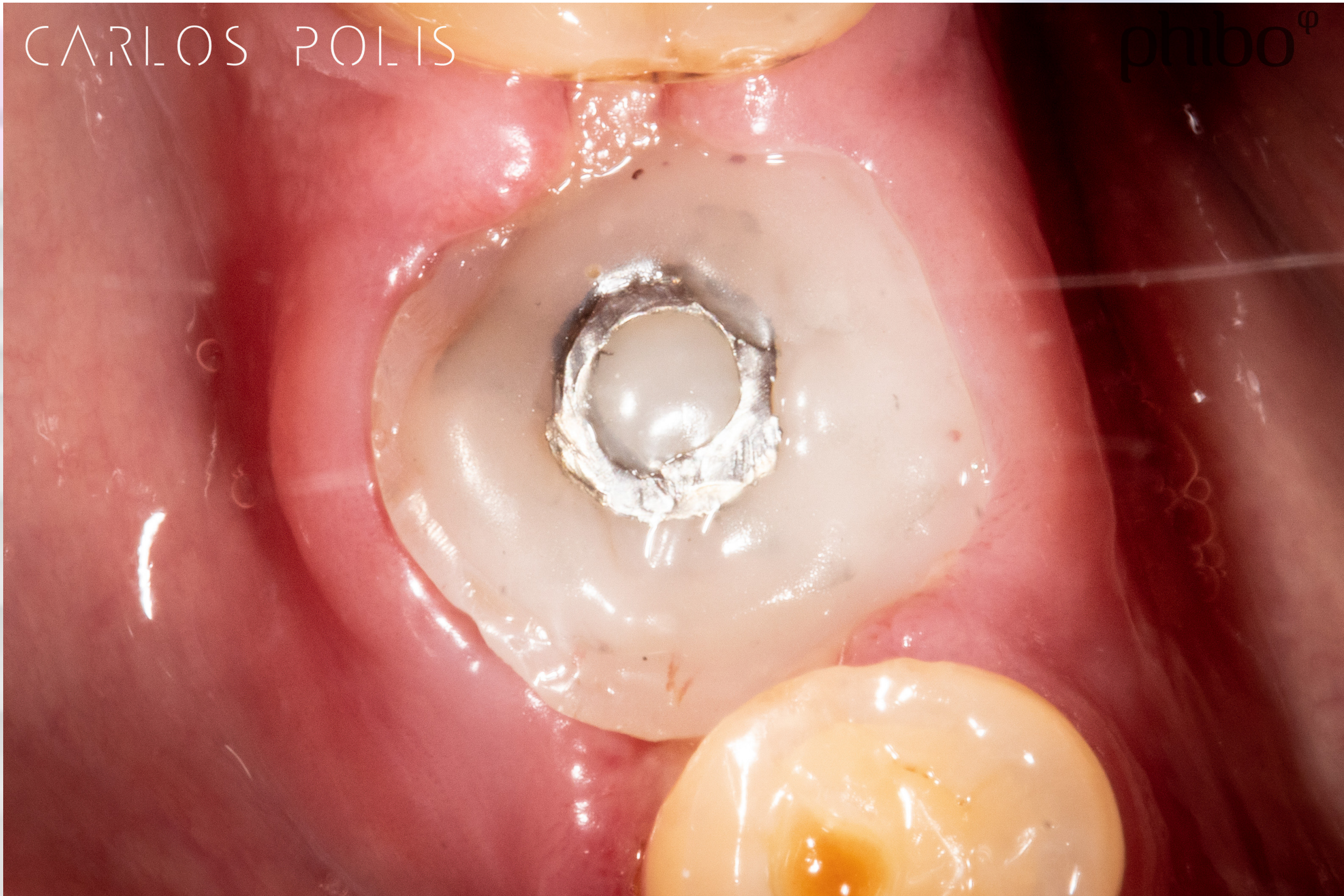Marzo - 2023

 @carlos_polis_dds

CARLOS POLIS

CIRUGÍA Y REHABILITACIÓN ORAL


phibo^φ



Control postoperatorio

Una semana tras la intervención

Marzo - 2023

 @carlos_polis_ddds